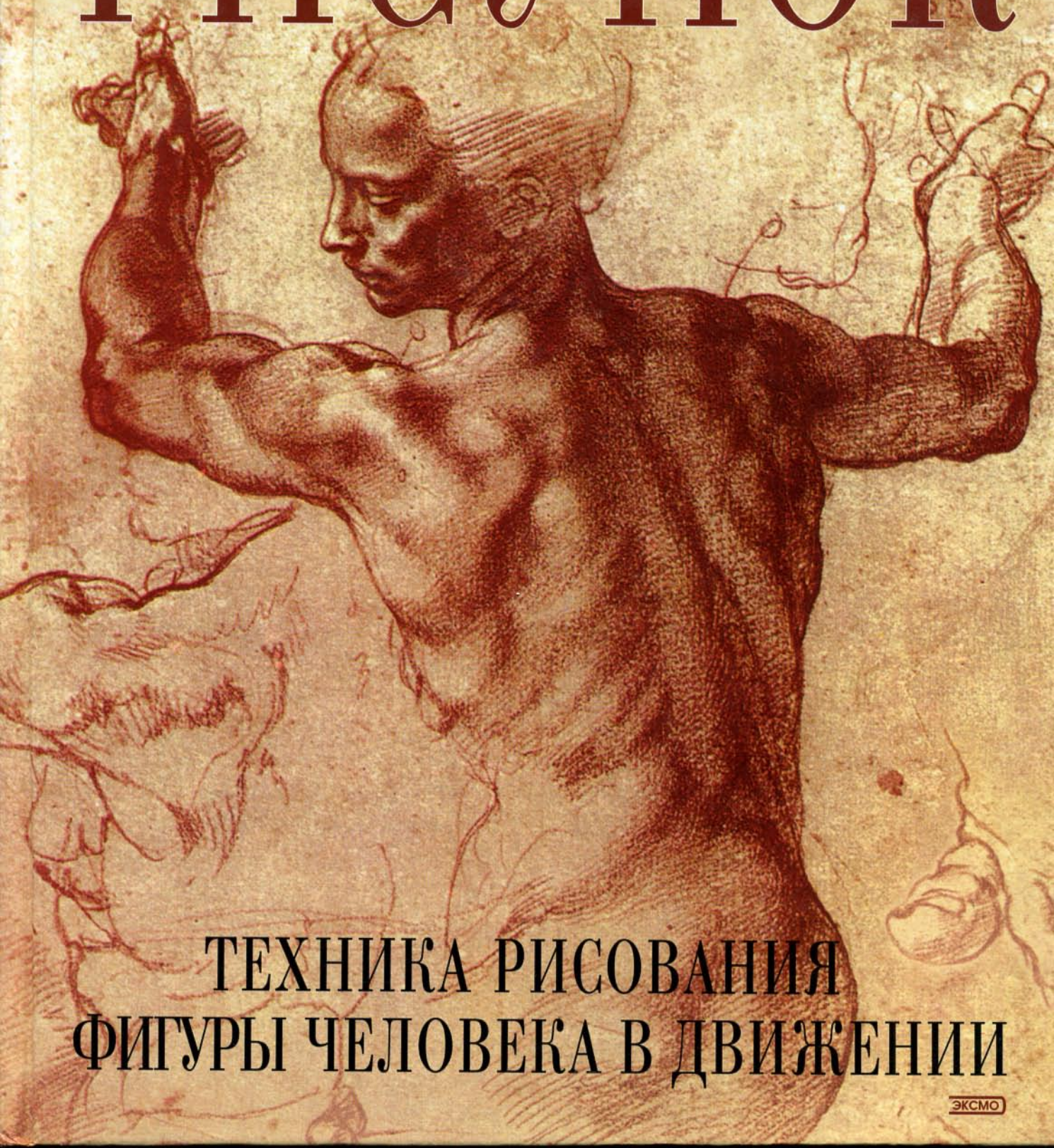


КЛАССИЧЕСКАЯ БИБЛИОТЕКА ХУДОЖНИКА

РИСУНОК



ТЕХНИКА РИСОВАНИЯ
ФИГУРЫ ЧЕЛОВЕКА В ДВИЖЕНИИ

ЭКСМО



*Мигель Блей «Els Primers freds»,
мрамор, 138×100×73
Музей современного искусства, Барселона*

РИСУНОК

ТЕХНИКА РИСОВАНИЯ ФИГУРЫ ЧЕЛОВЕКА В ДВИЖЕНИИ

ЛУИЗА ГОРДОН

МОСКВА, ЭКСМО, 2001

Печатается по изданию:
Louise GORDON «THE FIGURE IN ACTION»,
BT BATSFORD LTD, LONDON, 1997

Перевод с английского *Е. Зайцева*

В оформлении переплета использован рисунок
Микеланджело Буонарроти

Гордон Л.

Г68 Рисунок. Техника рисования фигуры человека в движении / Перевод с англ. Е. Зайцевой. — М.: Изд-во ЭКСМО-Пресс, 2000. — 128 с. (Серия «Классическая библиотека художника»).

ISBN 5-04-005392-4

Рисование человека, находящегося в движении, — один из наиболее сложных предметов в обучении художников и скульпторов. Даже те, кто уже в совершенстве освоили все тонкости анатомии человека и умеют безупречно рисовать неподвижные модели, склонны совершать непростительные ошибки в изображении динамических объектов. Эта книга научит правильно понимать моторику и согласованность работы мышц, находить точное положение костного каркаса, тоньше чувствовать пластику малейшего движения. Книга выдержала 9 переизданий и зарекомендовала себя одним из лучших пособий для скульпторов и художников.

УДК 820
ББК 85.15

Ответственный редактор *Л. Кондрашова*
Разработка оформления *А. Стетнов*
Компьютерная верстка *Г. Дегтяренко*
Корректор *Л. Квацук*

ЗАО «Издательство «ЭКСМО-Пресс». Изд. лиц. № 065377 от 22.08.97
125190, Москва, Ленинградский проспект, д. 80, корп. 16, подъезд 3.
Интернет/Home page — www.eksmo.ru
Электронная почта (E-mail) — info@eksmo.ru

Подписано в печать с готовых монтажей 13.10.2000.
Формат 84×108 1/16. Гарнитура «Гарамонд». Печать офсетная. Усл. печ. л. 13,44.
Доп. тираж 5 100 экз. Зак. 1236

Отпечатано в полном соответствии с качеством предоставленных диапозитивов
в ОАО «Можайский полиграфический комбинат».
143200, г. Можайск, ул. Мира, 93.

Published by arrangement with BT Batsford (U. K.)
and Candida Buckley Rights and Co-editions (U. K.).

© Louise Gordon 1997
© Е. Зайцева. Перевод. 2000
© «Издательство «ЭКСМО-Пресс».
Серийное оформление. 2000

Содержание

| | |
|---|-----|
| Предисловие | 7 |
| Строение мышцы и движение | 8 |
| Мышцы лица и их действие | 10 |
| Строение глаза и его движение | 12 |
| Мышцы и движения глаз | 14 |
| Вид головы в фас и в профиль вместе с фрагментами шеи | 16 |
| Сустав нижней челюсти | 18 |
| Мышцы, контролирующее движение нижней челюсти | 20 |
| Опорные точки шеи | 22 |
| Грудина и яремная впадина | 26 |
| Шея и шейный отдел позвоночника | 28 |
| Плечевой пояс | 32 |
| Суставы | 34 |
| Синовиальный сустав колена | 36 |
| Мышцы бедра | 38 |
| Позвоночный столб и позвонок | 40 |
| Изгибы позвоночного столба | 42 |
| Движения позвоночного столба | 44 |
| Мышцы тела (вид спереди) | 46 |
| Мышцы-сгибатели и приводящие мышцы бедра | 50 |
| Мышцы живота | 52 |
| Мышцы-сгибатели предплечья | 58 |
| Опорные точки сидящей фигуры с поднятыми руками | 70 |
| Измерения и перспектива | 74 |
| Строение скелета | 79 |
| Мышцы голени (вид сзади) | 80 |
| Мышцы спины | 82 |
| Лопатка | 84 |
| Мышцы спины | 86 |
| Задняя поверхность тела лопатки и плечо | 90 |
| Большая ягодичная мышца, мышца-напрягатель широкой фасции бедра и подвздошно-большеберцовый тракт | 98 |
| Мышцы-удерживатели | 102 |
| Опорные точки для наброска фигуры | 106 |
| Мышцы голени (вид сбоку) | 114 |
| Опорные точки для наброска фигуры | 118 |
| Алфавитный указатель | 126 |

В этой книге тело рассматривается как единое целое и для едва уловимых, и для резких движений человека. Конструкция скелета и формы мышц определяет в рисунке форму, которую зритель видит на поверхности. Там, где возможно, показаны опорные точки (места, где кости проявляются явно), помогающие сделать быстрый набросок или тщательно проработанный рисунок, написать картину или вылепить скульптуру.

Для более точной анатомической информации очертания фигуры в рисунке производят четкой линией. Такая линия хороша и для эскизов, и внутри фигуры для выявления объема. Для тех, кто стремится создать иллюзию объема на поверхности, обведение рисунка четкой линией иногда может только помешать и разрушить впечатление объема. В скульптуре краем является целая поверхность, в то время как объем существует в пространстве, отражая и поглощая свет.

Необходимо помнить, что глаз зрителя воспринимает свет, отраженный от поверхности. Художнику следует учитывать эту особенность при отображении постепенного перехода от света к тени. В живописи этот непреложный закон проявляется в сочетании и изменении цветов.

Иногда освещенность объекта и фона может оказаться настолько близкой, что фигура по тону или цвету почти сливается с фоном. В каждом таком случае приходится искать особый способ выражения, соединяя визуальное впечатление с приобретенными знаниями. В воображении художника может возникнуть *абстрактный* образ, который как раз и сближает форму изображаемого объекта с окружающей средой. Здесь под словом абстрактный имеется в виду отстранение от конкретной видимой реальности, исключение одной или более деталей и в результате сосредоточение на чем-то одном.

Расовые и половые признаки и отличия в этой книге сознательно игнорируются, ибо я считаю гораздо более полезным смотреть на каждый предмет как на нечто уникальное. Постоянные опорные точки, которые характерны для каждого из нас, по-моему, намного важнее, чем нюансы физиологических различий.

Более подробная и углубленная информация об анатомическом строении тела и технике рисования содержится в моих предыдущих книгах «*Техника рисования головы человека*» и «*Техника рисования фигуры человека*», которые также опубликовало издательство «ЭКСМО-Пресс».

Скелетная мышца состоит из мышечной ткани и волокнистой части, называемой сухожилием или апоневрозом. Сухожилия бывают круглые, длинные и лентовидные. Сухожилия очень прочные, они в основном состоят из продольно лежащих в мышце и переплетенных белковых волокон, которые называют коллагеном. Эластичных волокон в коллагеновой ткани немного, поэтому сухожилия могут сокращаться не более чем на 4%. Если сухожилие закрепляется на широкой плоскости, оно уплощается подобно пластине и называется апоневрозом. Коллагеновые волокна сухожилий проникают в кость, вызывая в этих местах ее рост с образованием узелков, бугорков и отростков.

Клетки мышц объединены в пучки, которые могут укорачиваться примерно на половину своей длины. Основная функция мышечной ткани — сокращение. Укорачиваясь, пучки становятся толще. При утолщении пучков на поверхности появляется более объемная форма, чем в тот момент, когда мышца производит действие. Все пучки мышцы не должны действовать одновременно. Для совершения определенного действия в сокращение вовлекается все большее количество клеток, а на поверхности тела это отражается постепенным изменением формы мышцы.

В мышцах и сухожилиях пучки клеток расположены в зависимости от того, для каких усилий они предназначены. Если нужно совершить движение большой протяженности, то пучки клеток выстроены в длинные параллели. При необходимости больших усилий мышца состоит из коротких диагональных пучков с гораздо большим количеством клеток.

Движения скелета обусловлены мышцами, поскольку они соединяют суставы. Обычно мышечная ткань прикреплена волокнами к одной кости, а сухожилие этой мышцы охватывает сустав и проникает в другую кость. Есть также иное соединение — мышечная ткань в середине, а сухожилия с обеих сторон охватывают сустав. Когда мышечная ткань сокращается, более подвижная кость притягивается к другой.

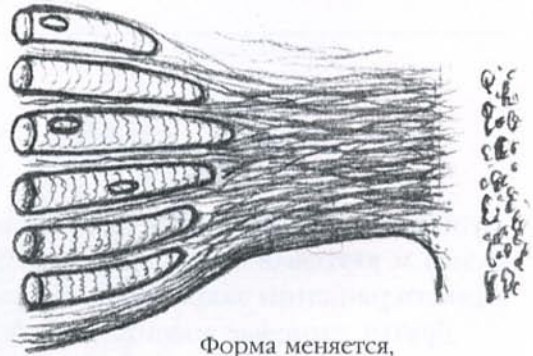

Единственное исключение — две мышцы, отвечающие за движения нижней челюсти. Мышцы нижней области лица двух видов — круглые, окружающие глаза и рот, и длинные, мышечные пучки которых переплетаются с круглыми мышцами. Сокращаясь, они растягивают круглые мышцы. Существуют мышцы, которые прикрепляются к коже и при движении образуют на ней складки.

Действие мышц

Клетки мышцы
в пучках

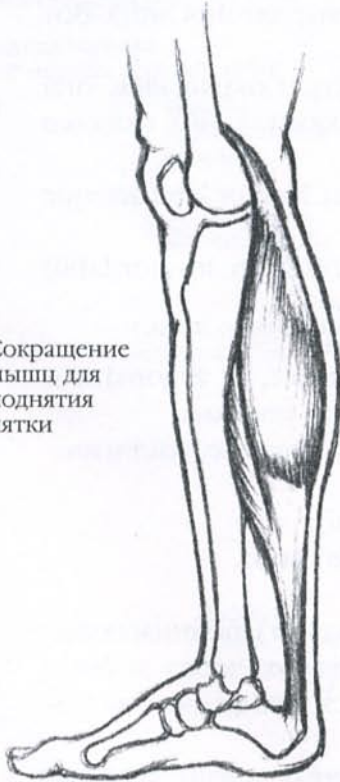Сухожилие

Кость

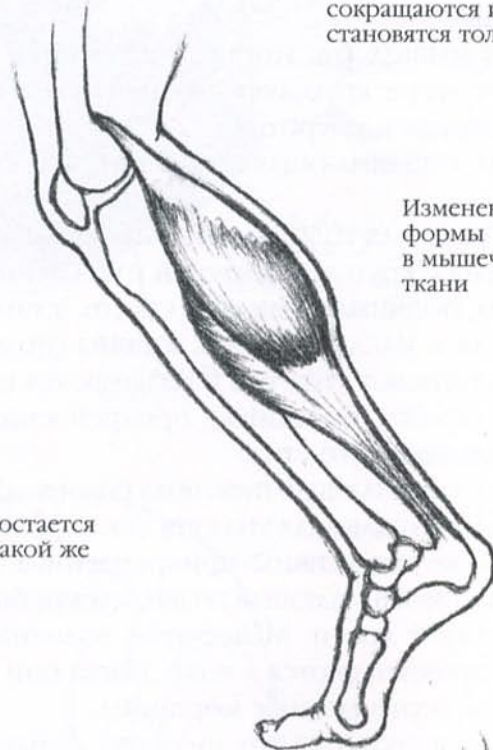


Форма меняется,
когда клетки
сокращаются и
становятся толще


Сокращение
мышц для
поднятия
пятки



Сухожилие остается
примерно такой же
длины



Изменение
формы
в мышечной
ткани



Мышечная ткань и сухожилия бывают разными
в зависимости от мест их крепления, движения
и необходимого усилия.

Мышцы лица и их действие

Существуют две главные мышцы лица. КРУГОВАЯ МЫШЦА ГЛАЗА (*m. orbicularis oculi*) и КРУГОВАЯ МЫШЦА РТА (*m. orbicularis oris*), называемые сфинктерами, при сокращении закрывают отверстия глаза и рта.

Другие лицевые мышцы вплетены в края этих двух главных мышц и, сокращаясь, растягивают их, создают движение и меняют выражения лица. Вот эти мышцы:

ЛОБНАЯ МЫШЦА (*m. frontalis*) закрывает лобную кость. Сокращаясь, она поднимает вверх круговую мышцу глаза и создает горизонтальные складки на лбу — человек хмурится.

МЫШЦА, ПОДНИМАЮЩАЯ ВЕРХНИЮ ГУБУ И КРЫЛО НОСА (*m. levator labii alaeque nasi*).

ПОДГЛАЗНИЧНАЯ ГОЛОВКА КВАДРАТНОЙ МЫШЦЫ ВЕРХНЕЙ ГУБЫ (*m. levator labii*) переплетена с круговой мышцей рта. Она поднимает губу.

МЫШЦА, ПОДНИМАЮЩАЯ УГОЛ РТА (*m. levator anguli oris*).

БОЛЬШАЯ И МАЛАЯ СКУЛОВЫЕ МЫШЦЫ (*m. zygomaticus major*, *m. zygomaticus minor*) поднимают угол рта и называются еще «мышцами улыбки».

МЫШЦА СМЕХА (*m. risorius*), прикрепленная к слюнной железе, растягивает горизонтально угол рта.

МЫШЦА, ОПУСКАЮЩАЯ НИЖНИЮ ГУБУ (*m. depressor labii*).

МЫШЦА, ОПУСКАЮЩАЯ УГОЛ РТА (*m. depressor anguli oris*) вниз.

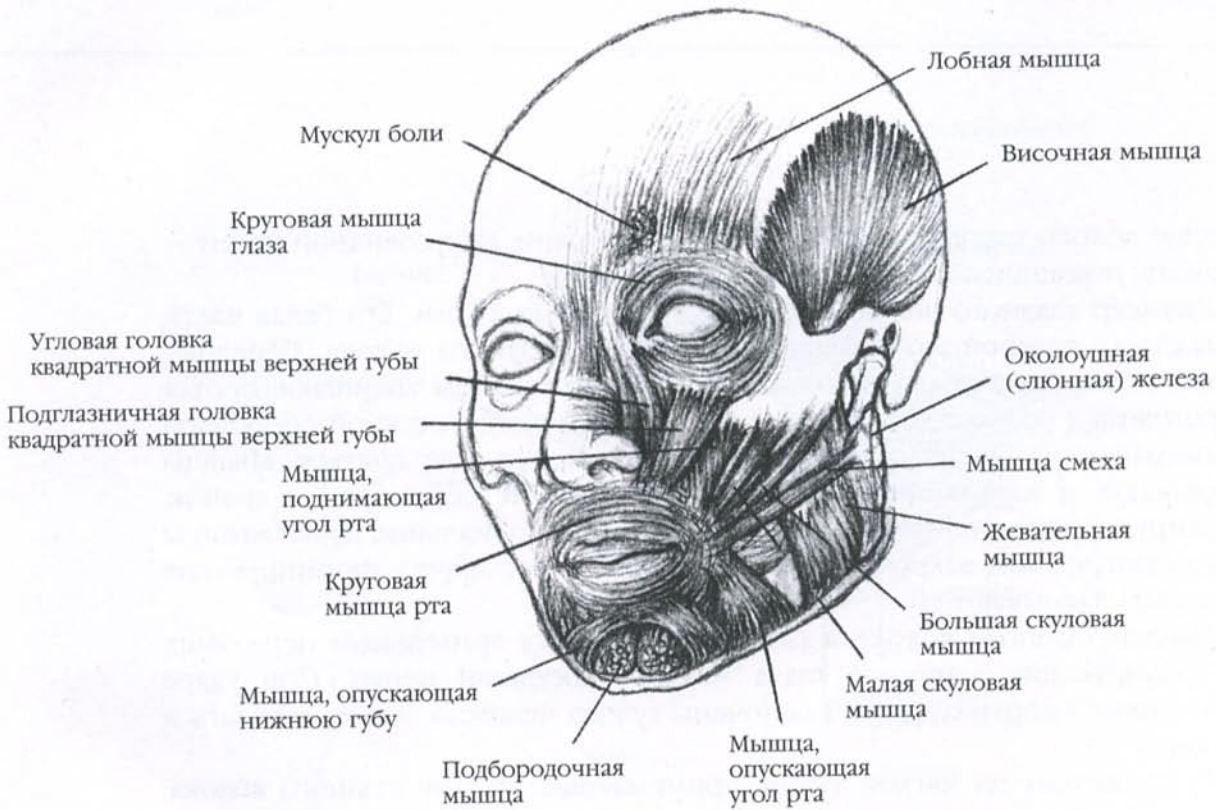
Есть также две мышцы, прикрепленные к коже:

МЫШЦА, СМОРЩИВАЮЩАЯ БРОВИ, МУСКУЛ БОЛИ (*m. corrugator*), поднимающаяся от лобной кости. Мышечные волокна проходят вверх через лобную мышцу и прикрепляются к коже. Когда они сокращаются, брови сдвигаются, образуя две вертикальные морщины.

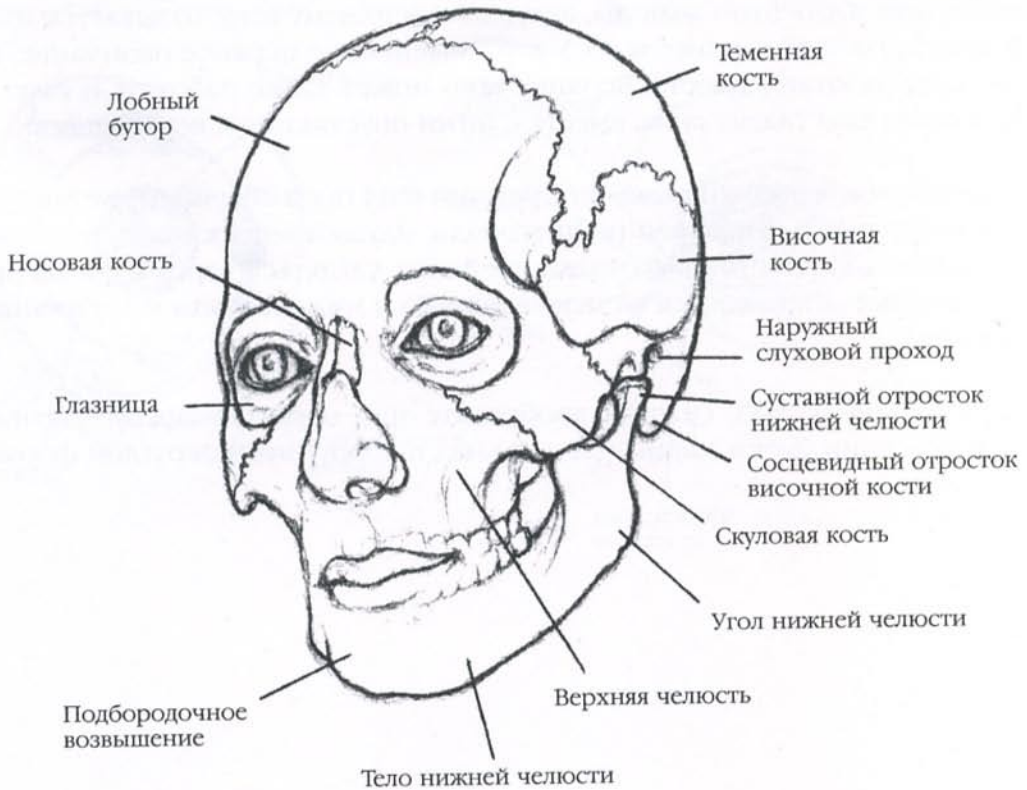
МЫШЦЫ ПОДБОРОДКА (*m. mentalis*) — пара конусовидных мышц, которые начинаются в передней части нижней челюсти и прикрепляются к коже подбородка. На ощупь они округлые. Ямка на подбородке — углубление между двумя конусами. Когда мышцы подбородка двигаются, на коже появляются бугры.

Внимание: Все эти мышцы и являющиеся результатом их сокращения выражения лица детально описаны в книге Луизы Гордон «Техника рисования головы человека».

Мышцы лица



Кости черепа



Строение глаза и его движение

Глазное яблоко расположено в передней половине конусовидной кости — глазнице и защищено веками, особенно верхним.

Диаметр глазного яблока составляет примерно 25 мм. Его белая часть, называемая склерой, составляет пять шестых глазного яблока. Передняя, пятая, часть — прозрачная роговица, маленьким куполом защищающая глаз. За роговицей расположен плоский диск, называемый радужной оболочкой и состоящий из мышечной ткани, которая может сокращаться. Мышцы открывают и закрывают отверстие в радужной оболочке — зрачок, регулируя количество света, поступающего в глаз. Радиальные пучки мышцы открывают зрачок, а круговые пучки мышц вокруг зрачка, формирующие сфинктер, закрывают его.

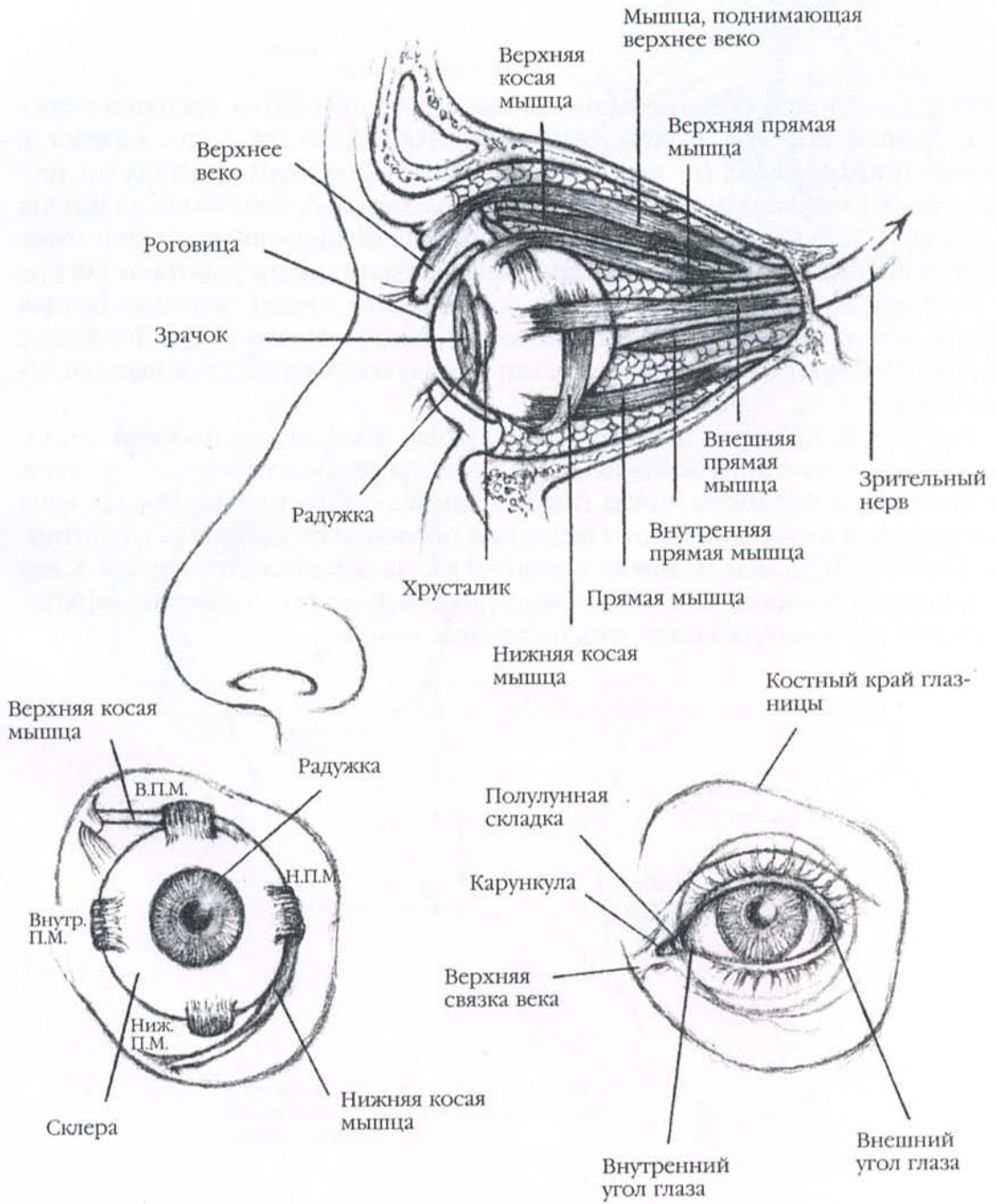
Позади глазного яблока в глазнице находятся зрительный нерв, жир, контролирующие движение глаза мышцы, сосуды и нервы. При ударе жир служит амортизатором. Глаз очень худого человека может западать в глазницу.

Веки состоят из мягкой ткани, принимающей форму глазного яблока. Верхнее веко отвечает за большее количество движений. Мышца, которая поворачивает глазное яблоко вверх, называется верхней прямой мышцей. Расслоенная часть этой мышцы, ведущая к верхнему веку, называется мышцей, поднимающей верхнее веко. У этих мышц одно нервное окончание, поэтому они работают вместе. Верхнее веко может также работать и само по себе. Когда глаза глядят вниз, вместе с ними опускаются и верхние веки.

Дополнительная информация: Внутренний угол глаза обычно ниже внешнего, поэтому глаз расположен по диагонали, идущей вниз к носу. Это позволяет пленке слез, постоянно омывающей глаз, удаляться через слезные протоки, которые открываются в стыке верхнего и нижнего века у внутреннего угла глаза.

Внимание: Рисуя глаз, сначала вообразите или наметьте сферу, частично скрытую веками. Затем нарисуйте веки над и вокруг этой округлой формы.

Строение левого глаза



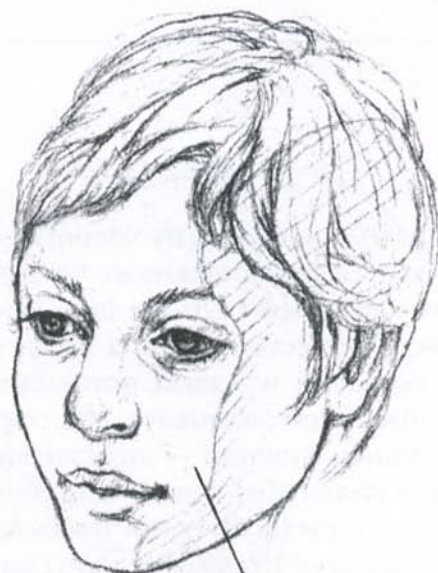Мышцы и движения глаз

С глазным яблоком соединены шесть мышц, которые затем крепятся к кости глазницы. Вот эти мышцы: верхняя прямая мышца (*m. rectus superior*), нижняя прямая мышца (*m. rectus inferior*), внутренняя прямая мышца (*m. rectus medialis*), внешняя прямая мышца (*m. rectus lateralis*), верхняя косая мышца и нижняя косая мышца (*m. obliquus superior*, *m. obliquus inferior*). Они отвечают за все движения глаза и, соединенные нервами мозга, работают вместе.

Например, при взгляде направо сокращаются вместе внешняя прямая мышца правого глаза и внутренняя прямая мышца левого глаза. Две косые мышцы работают с прямыми мышцами — получают диагональные движения глаза.

Рисуя глаз, помните, что цветная радужная оболочка — плоский диск с отверстием в середине. Когда плоский диск отворачивается от наблюдателя, он становится эллипсом. Когда глаза поднимаются вверх, опускаются вниз или движутся в стороны, форма радужной оболочки всегда слегка эллиптическая. Только при взгляде человека прямо на вас диск становится кругом. У век есть также и толщина, которую можно увидеть. Если свет падает на верхнее веко, оно часто отбрасывает тень на глазное яблоко.

Веки повторяют контур
глазного яблока: на
уголках глаза можно
видеть их толщину.



Передняя плоскость
головы



Радужные оболочки глаза круглые
в том случае, когда человек смотрит
прямо на вас



Вид головы в фас и в профиль вместе с фрагментами шеи

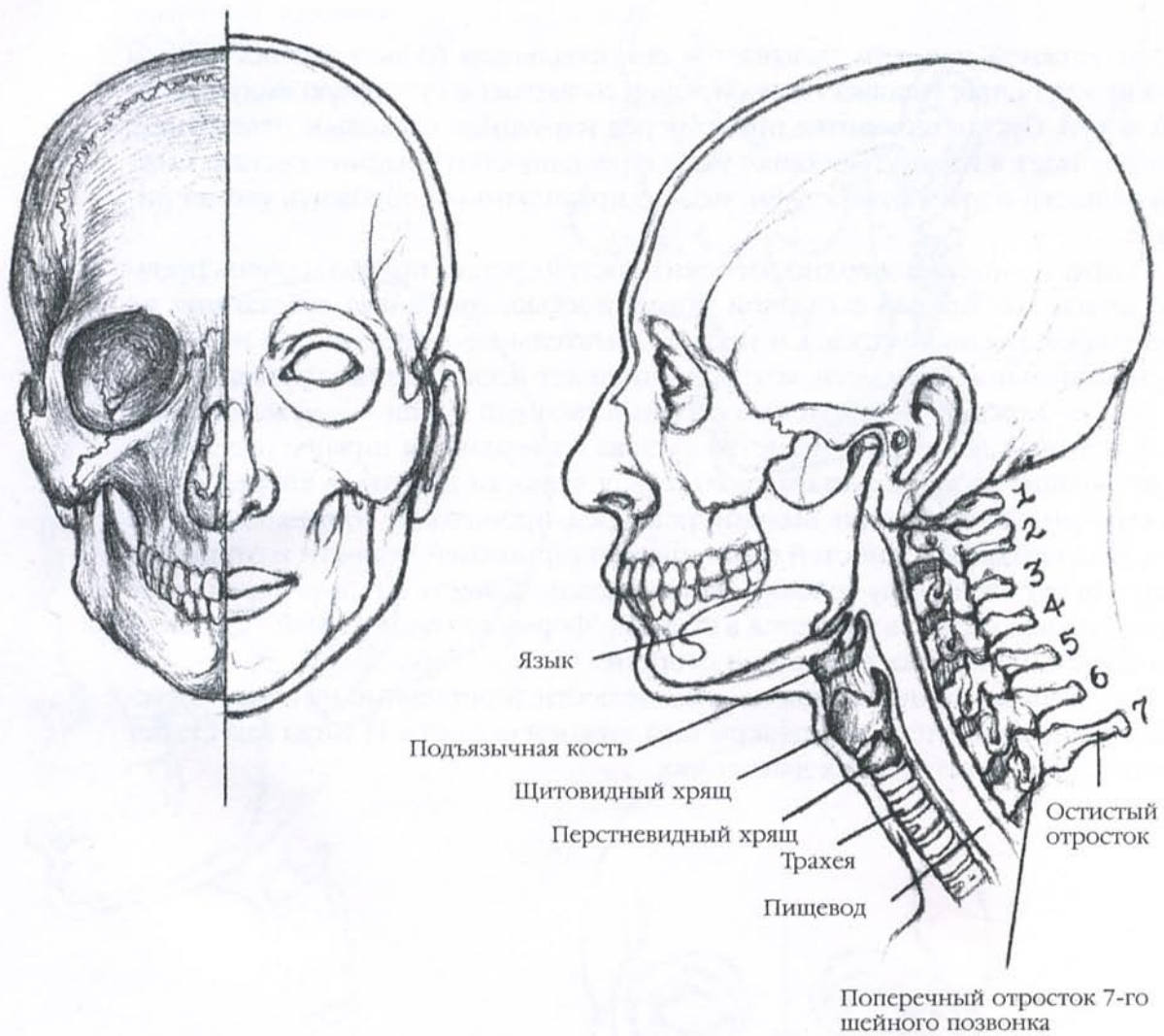
Подъязычная кость (*os hyoideum*) — точка крепления мышц, которые открывают рот, опуская нижнюю челюсть. К подъязычной кости крепятся все мышцы передней области шеи, кроме одной. Эта кость подковообразной формы, у нее есть середина, тело, удлинённые отростки с обеих сторон, а также большой и малый роговидные отростки. Ниже подъязычной кости расположен щитовидный хрящ, соединённый с ней волокнистой тканью. За щитовидным хрящом — перстневидный хрящ и хрящевые кольца трахеи, которые сильными волокнами соединены вместе. Эти элементы образуют часть шеи с дыхательными путями, идущими к легким. Если шея тонкая, то на ее поверхности иногда видны щитовидный хрящ, перстневидный хрящ и кольца трахеи.

Щитовидный хрящ сформирован двумя хрящевыми пластинами, соединёнными в передней области шеи под углом с образованием V-образной конструкции. Сзади края хряща стали более толстыми, вверху и внизу появились роговые отростки. Под ним находится круглый перстневидный хрящ, соединённый с щитовидным хрящом мышцами и волокнами. Внутри этих двух хрящей заключены компоненты голосовых связок.

У мужчин пластины щитовидного хряща более крупные и соединяются под более острым углом, чем у женщин, и на мужской шее они видны более рельефно.

При глотании подъязычная кость выталкивается вперед, щитовидный хрящ поднимается вслед за ней и перекрывает дыхательные пути, чтобы в них не попала пища.

Вид головы в фас и в профиль вместе с фрагментами шеи



Сустав нижней челюсти

Сустав нижней челюсти называется синовиальным (о нем мы поговорим позже). Суставная головка нижней челюсти входит в суставную ямку височной кости. Сустав находится прямо перед наружным слуховым отверстием, которое идет в изогнутый канал уха. Определив соотношение сустава нижней челюсти с этим отверстием, можно правильно расположить ухо на рисунке.

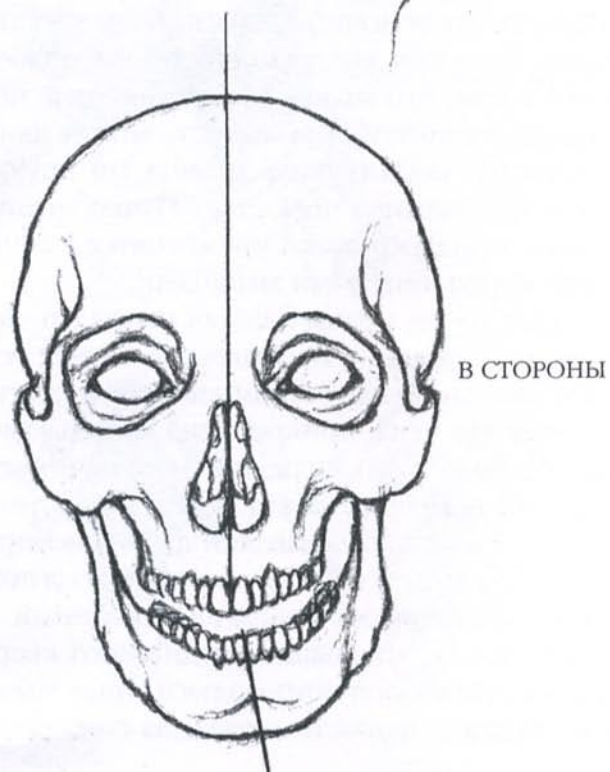
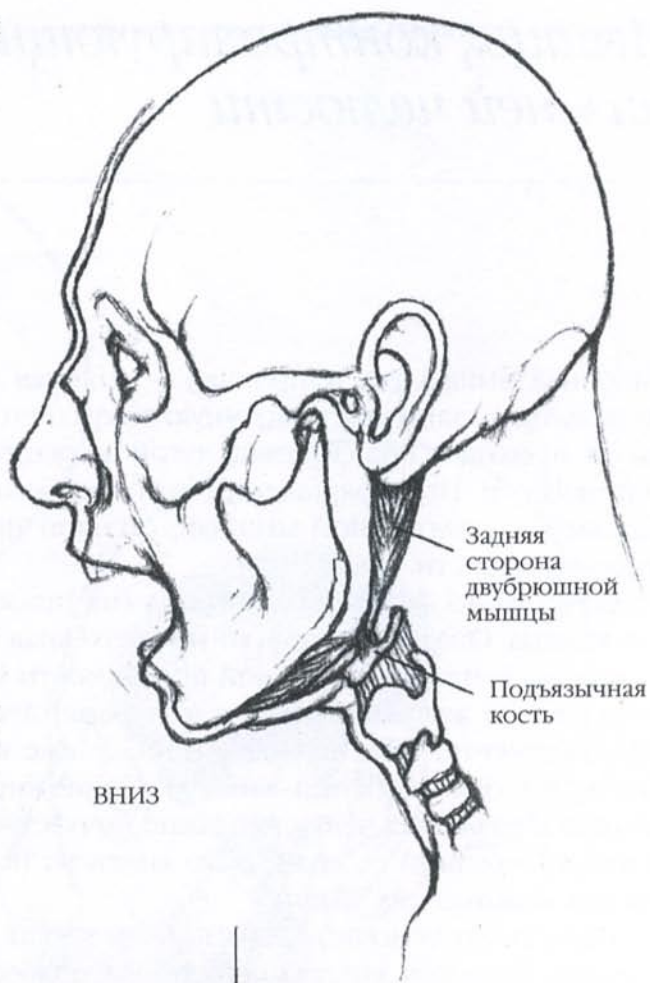
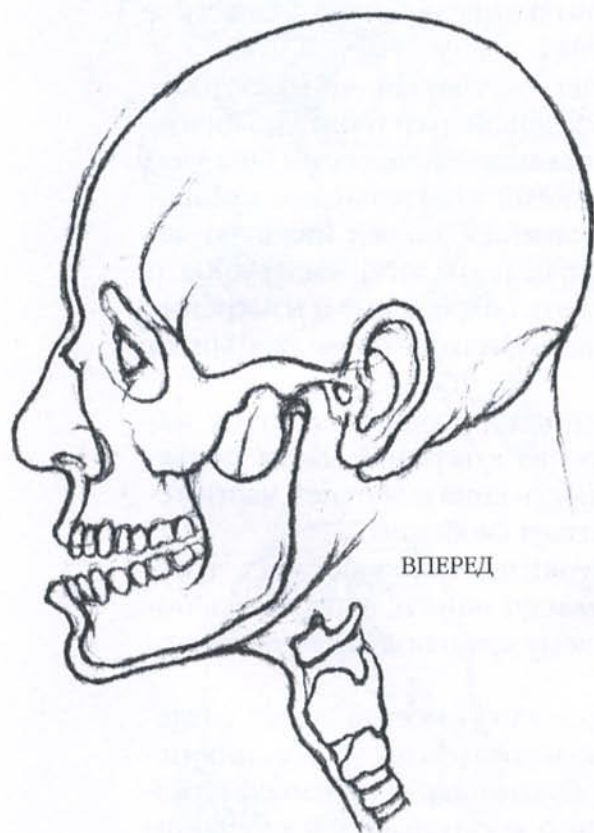
Сопрягающиеся поверхности обеих костей сустава покрыты очень прочной хрящевой тканью с гладкой поверхностью. Эта живая субстанция не имеет кровеносных сосудов и нервов; питательные вещества она получает из синовиальной жидкости, которая заполняет пространство сустава.

Сустав нижней челюсти имеет единственный хрящ — межсуставной диск, который делит пространство сустава на верхнее и нижнее отделения, позволяющие головке сустава скользить, а челюсти двигаться вперед, назад и в стороны. Если челюсть выдвинута вперед, происходит соприкосновение двух выпуклых поверхностей (при опущенной нижней челюсти и открытом рте), и округлую форму головки сустава можно увидеть на лице перед ухом. Когда нижняя челюсть движется в сторону, форму ее головки можно увидеть и пощупать на противоположной стороне.

Положив большие пальцы на углы челюсти, а остальные на область сустава, можно прощупать головки сустава нижней челюсти. И тогда вам станет понятно, что искать в этих движениях.

Движения нижней челюсти

Нижняя челюсть —
единственная подвижная
кость черепа



Мышцы, контролирующие движение нижней челюсти

Височная мышца (*m. temporalis*) — мощная веерообразная мышца. Ее мышечная ткань заполняет височную ямку со стороны лицевого черепа, а сухожилие проходит под скуловой дугой и крепится к венечному отростку нижней челюсти. При сокращении височная мышца действует вместе с сокращающейся жевательной мышцей, с силой притягивая нижнюю челюсть к верхней челюсти.

Собственно жевательная мышца (*m. masseter*) — толстая, четырехугольная мышца. Она начинается от нижнего края скуловой дуги и идет по диагонали вниз и назад к наружной поверхности угла нижней челюсти. Она участвует в акте жевания вместе с четырьмя глубокими жевательными мышцами. Собственно жевательная мышца также выдвигает вперед нижнюю челюсть, где она особенно заметна. Приложив пальцы к этой части лица и сжимая и разжимая челюсть, можно почувствовать сокращение и изменение формы. Передний ее край часто виден на поверхности, хотя он находится позади мимических мышц.

Пара подбородочно-подъязычных мышц (*m. geniohyoideus*) идет от маленьких бугорков внутреннего обода подбородка к верхней части подъязычной кости. Эти мышцы тянут нижнюю челюсть вниз к верхней части тела подъязычной кости, и челюсть может двигаться свободно.

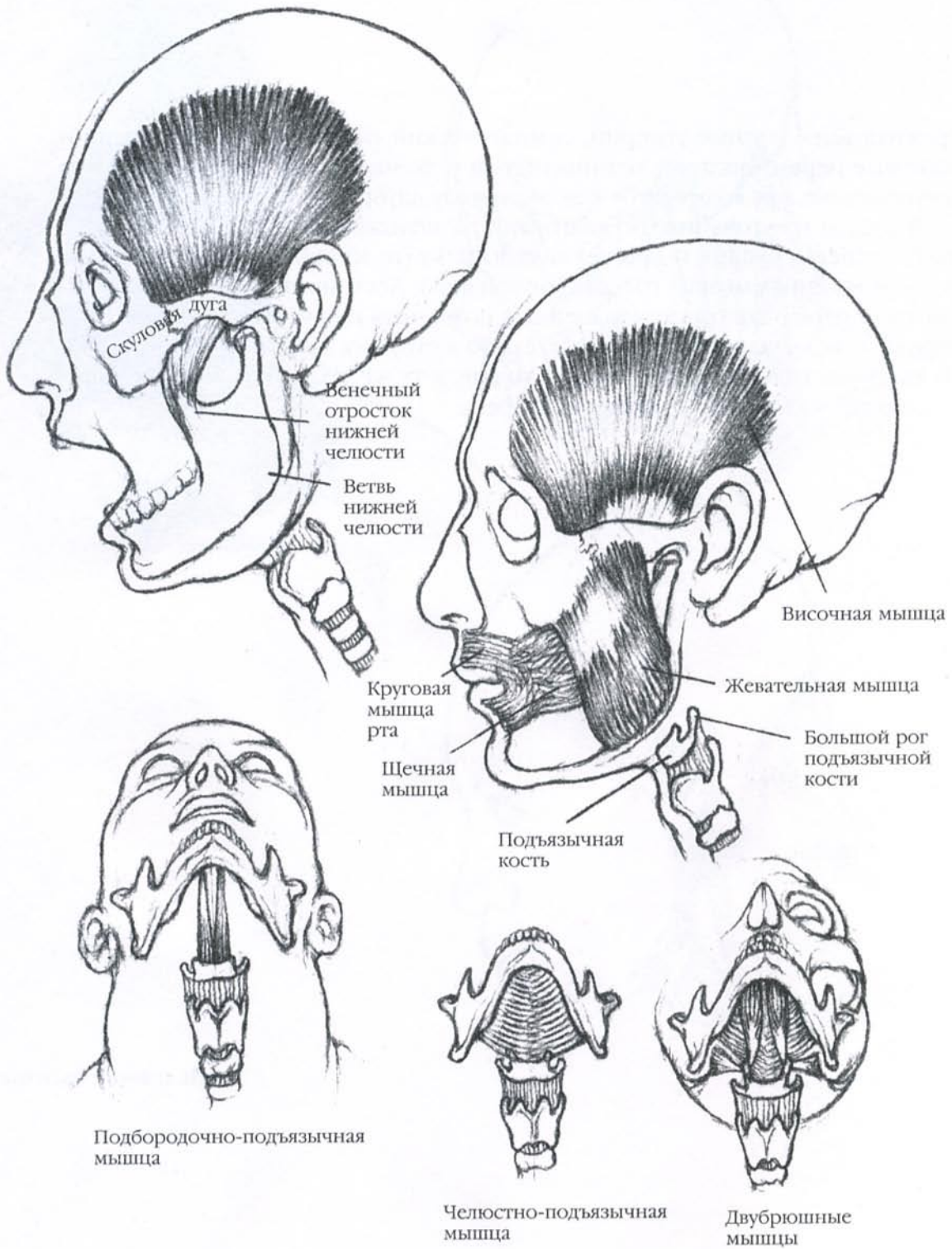
Челюстно-подъязычная мышца (*m. mylohyoideus*) заполняет весь треугольник под нижней челюстью. Пучки мышцы идут вниз и, пересекаясь по середине, образуют шов. Они крепятся к верхнему краю подъязычной кости и лежат перед лицевыми мышцами.

Каждая из двух двубрюшных мышц (*m. digastricus*) имеет два тела, разделенных сухожильной перемычкой. Заднее тело начинается в углублении перед сосцевидным отростком височной кости. Сухожильная перемычка, разделяющая два тела, прикреплена к подъязычной кости фасцией (соединительной оболочкой). Переднее тело начинается у нижнего края подбородка. Двубрюшные мышцы лежат перед челюстно-подъязычной мышцей.

Эти три мышцы составляют форму, которая видна под подбородком. Когда шея откидывается назад, часто видно углубление между двумя задними телами двубрюшной мышцы и шов под ними.

Сокращаясь, эти мышцы поднимают кверху подъязычную кость вместе с гортанью. Подбородочно-подъязычные мышцы и двубрюшные мышцы опускают нижнюю челюсть, оттягивая вниз ее передний край.

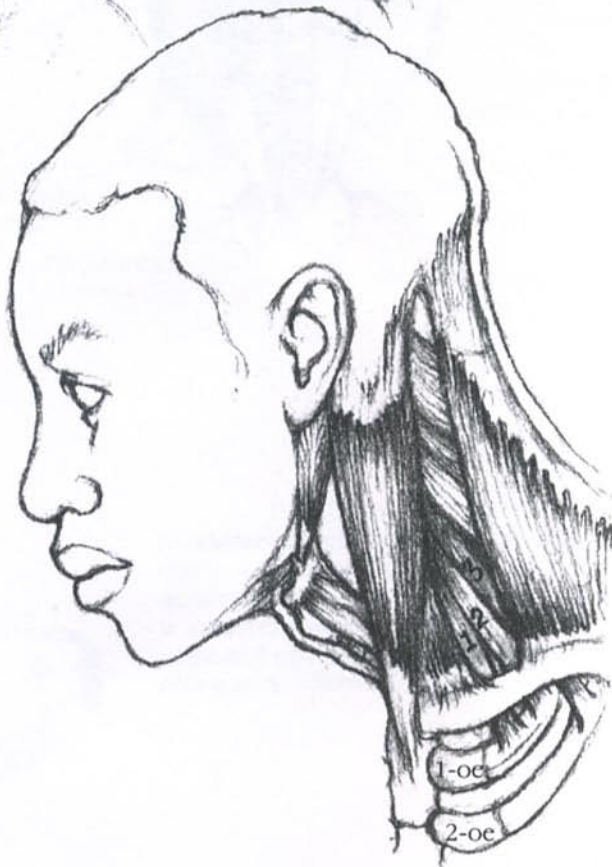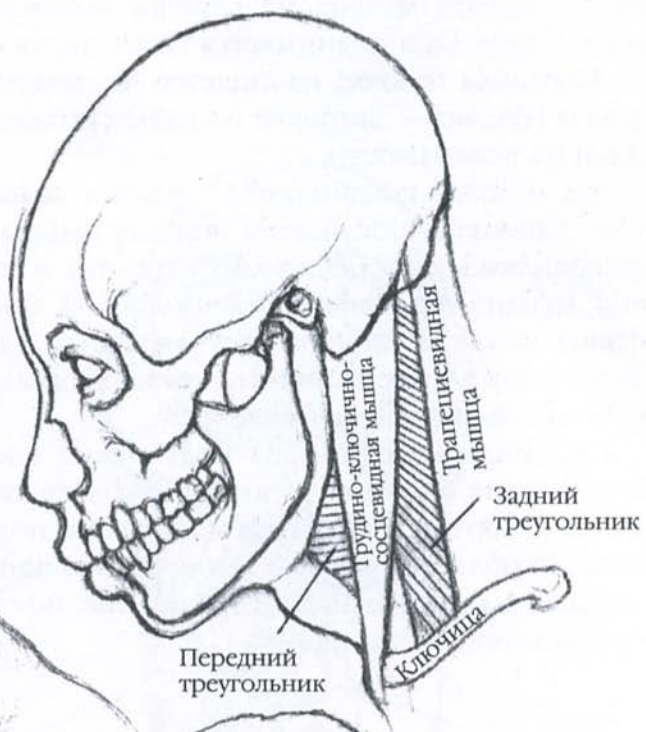
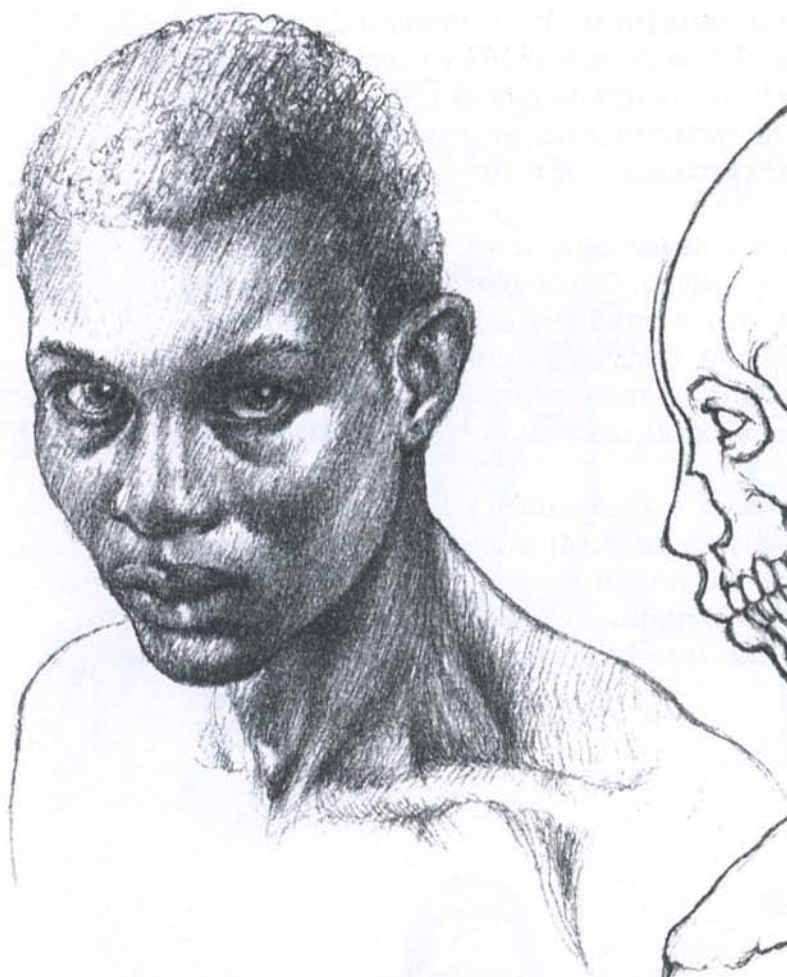
Мышцы, контролирующие движения нижней челюсти



Опорные точки шеи

Яремная вена, сонные артерии, симпатический нервный столб и черепно-мозговые нервы (десятый, одиннадцатый и двенадцатый) лежат в переднем треугольнике, проходя вглубь к заднему телу двубрюшной мышцы.

В заднем треугольнике по диагонали расположены три лестничные мышцы (*m. scaleni*), мышца, поднимающая лопатку (*m. levator scapulae*) над ними, и затем ременная мышца головы (*m. splenius*). Лестничные мышцы начинаются у поперечных отростков шейных позвонков и спускаются вниз, к I и II ребрам. Сокращаясь, они наклоняют шею в сторону. Ременная мышца головы наклоняет шею и поворачивает голову в ту же сторону, поскольку прикрепляется к шейным позвонкам и черепу.

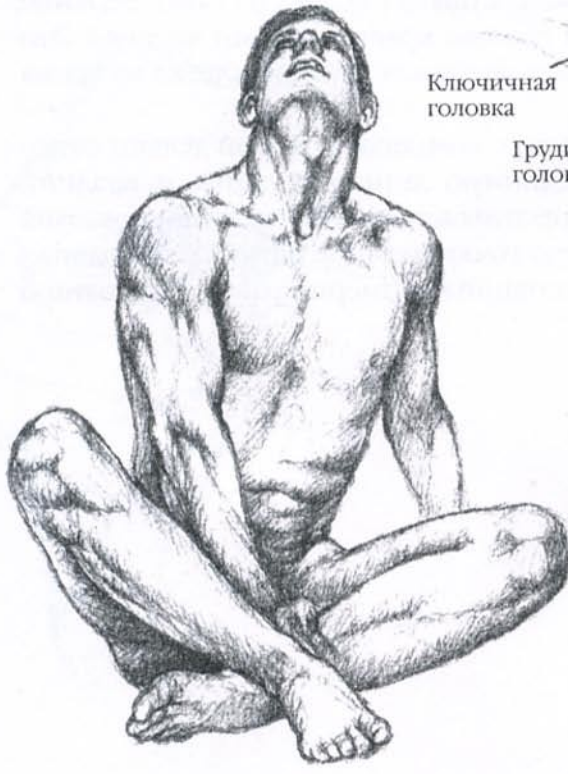
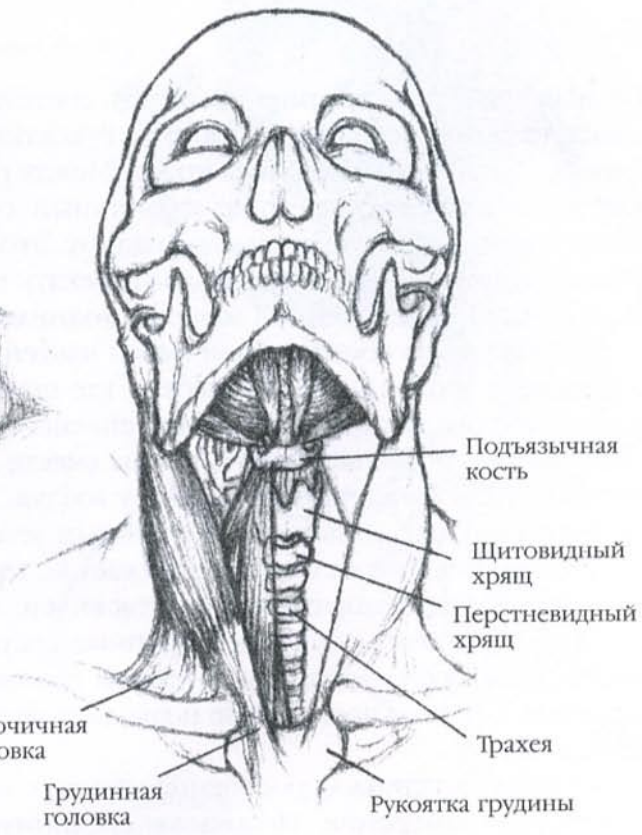
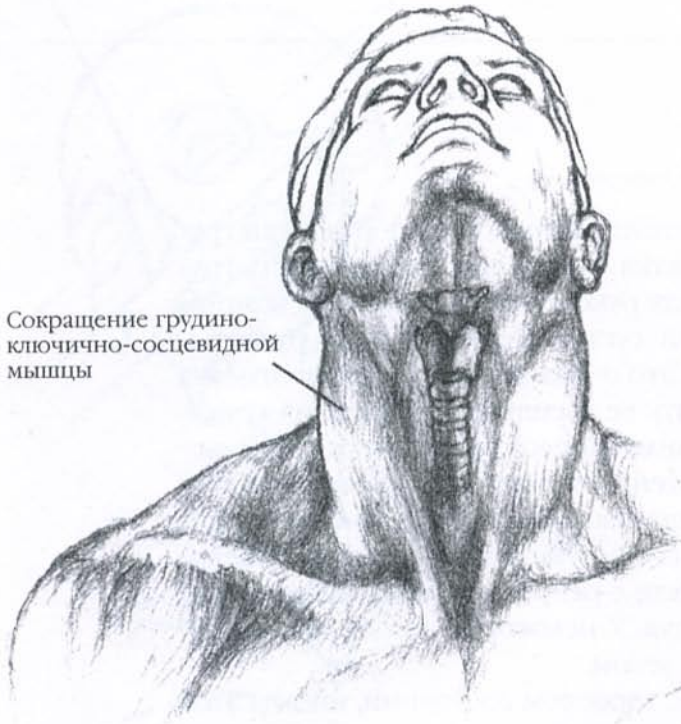

Опорные точки шеи

Грудино-ключично-сосцевидная мышца (*m. sternocleidomastoideus*) — наиболее важная мышца на передне-боковой поверхности шеи, поскольку видна всегда. Она поднимается снизу двумя головками от грудины и ключицы. Передняя головка начинается на поверхности рукоятки грудины. Ключичная головка — широкое плоское сухожилие, его наружный край обычно виден на поверхности.

Две головки соединяются в единое мышечное тело, и из двух плоских лент сухожилия получается мощная мышца. Поворачиваясь вверх и назад, прикрепляясь к сосцевидному отростку и верхнему затылочному возвышению, мышца становится более плоской. Следует помнить, что эта толстая мышца может поглощать свет и уходить в тень, поэтому надо избегать соблазна очертить ее линиями с обеих сторон, поскольку таким образом можно исказить или скрыть ее форму.

Сокращаясь, эта мышца подтягивает сосцевидный отросток и заднюю часть черепа ближе к грудины, поскольку шейный отдел позвоночника может наклоняться вперед и назад, а голова подтягивается ближе к более неподвижной области грудины. Грудино-ключично-сосцевидная мышца — самая заметная мышца шеи. Ее сокращение можно ясно ощутить, когда голова поднимается с подушки.



ПОДЪЯЗЫЧНАЯ КОСТЬ
Подъязычная кость находится на стыке соединения шеи с областью под нижней челюстью. Она лежит прямо под кожей и является важной опорной точкой, лежащей над щитовидным хрящом (адамовым яблоком).

Грудина и яремная впадина

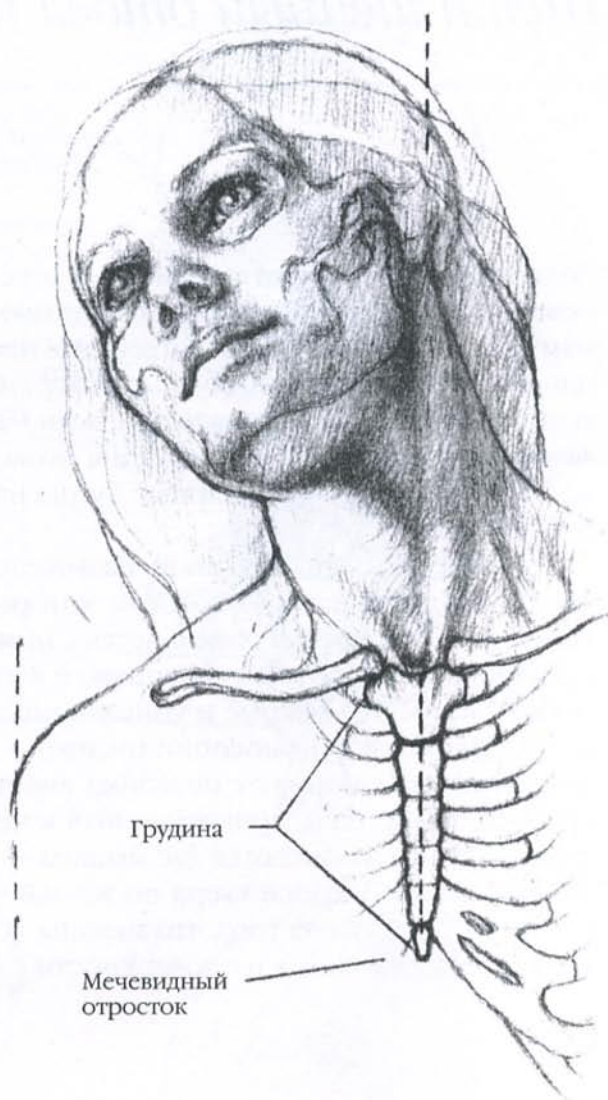
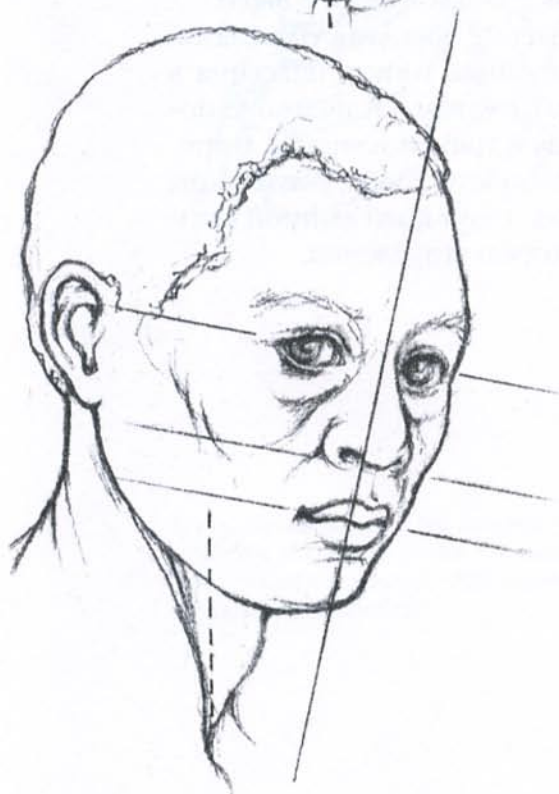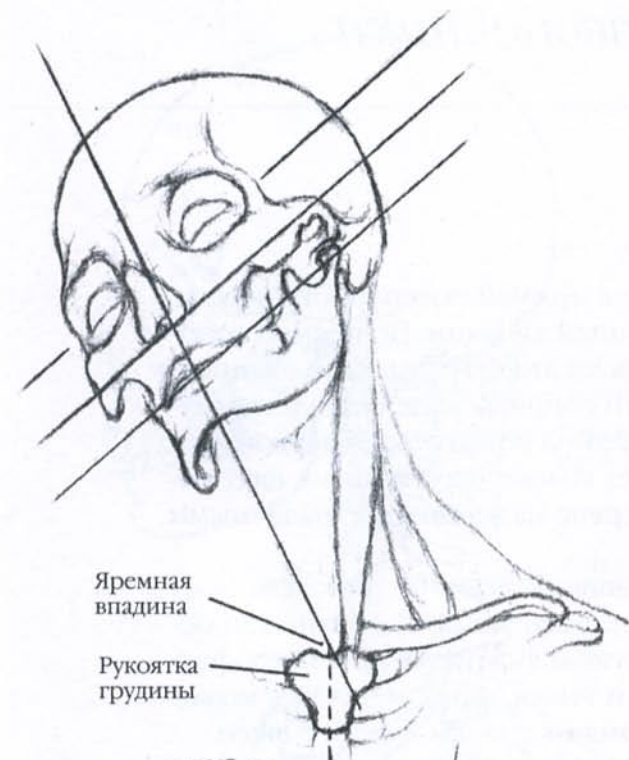
Грудная кость, или грудина (sternum), состоит из трех частей: рукоятки грудины, тела и мечевидного отростка. Рукоятка — большая верхняя часть грудины с утолщенным верхним краем. Между рукояткой и грудинным концом ключицы находится грудино-ключичный сустав. Верхний край рукоятки имеет так называемую яремную впадину. Это очень важная опорная отметка у основания шеи. Художник должен искать ее и сильные сухожилия грудино-ключично-сосцевидной мышцы, поднимающиеся от рукоятки грудины.

Тело грудины состоит из четырех частей, которые слились между собой в процессе эволюции. В тех местах, где произошло слияние, иногда возникают выступы. Тело грудины прикреплено к ее рукоятке подвижным соединением. Оно позволяет телу грудины вместе с ребрами, сращенными с ним, подниматься, когда человек вдыхает воздух. У некоторых людей это соединение видно, оно называется грудинным углом.

Мечевидный отросток окостеневает во взрослом состоянии, иногда этот маленький остроконечный отросток виден.

Грудина в целом защищает крупные сосуды сердца и его само. Верхние десять ребер сочленяются с грудиной своими хрящевидными частями. Это прочное и гибкое соединение позволяет двигаться грудной клетке во время дыхания.

Яремная впадина — постоянная точка, с помощью которой делают относительные измерения. Используя срединную линию грудины и впадину, можно найти угол шеи и головы. На противоположной странице показана женская голова. Если считать срединную точку яремной впадины неподвижной, то расстояние до правого плеча женщины примерно равно расстоянию до верхней точки верхней губы.



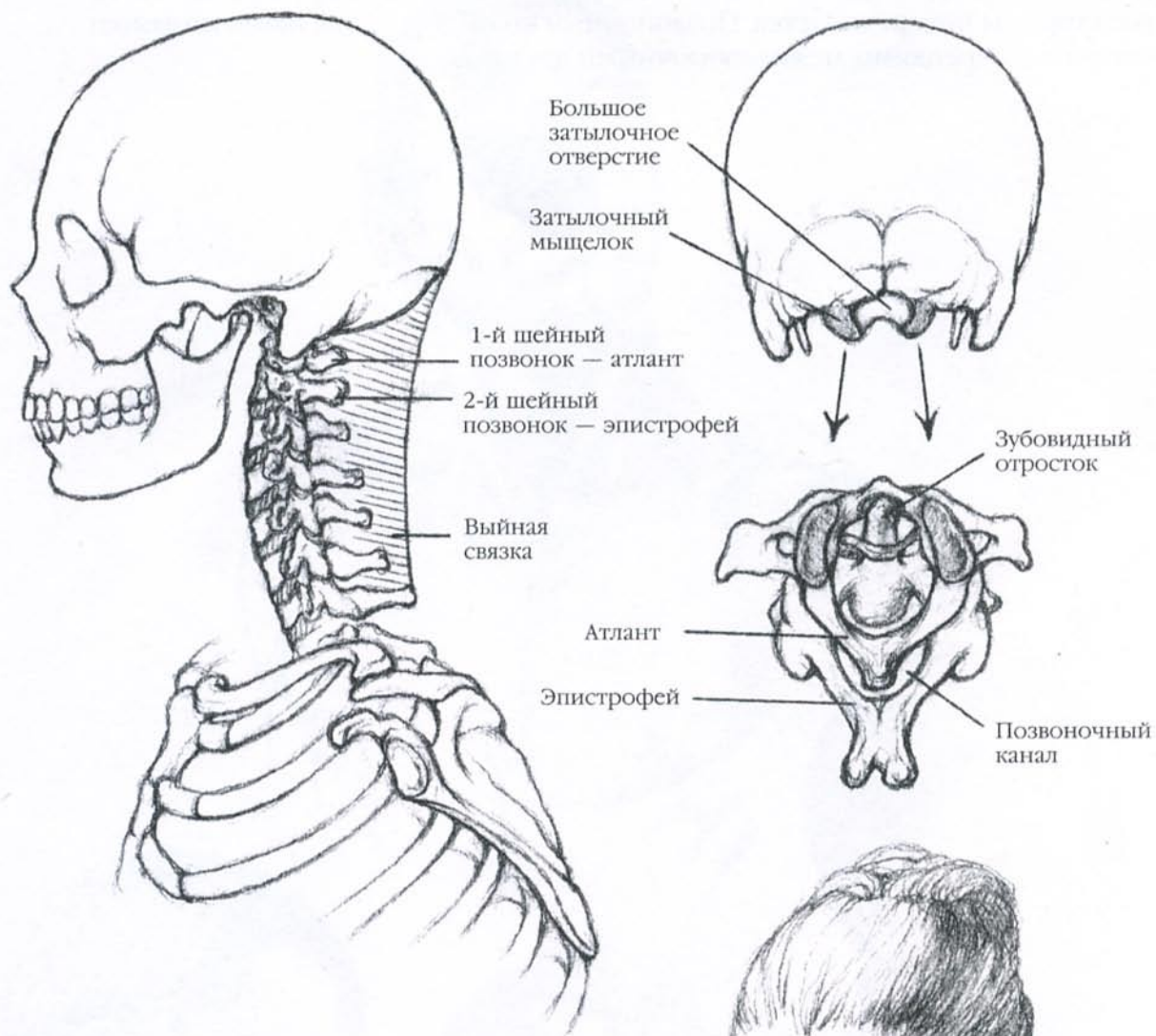
Грудина и яремная впадина

Шея и шейный отдел позвоночника

Большое затылочное отверстие — отверстие в нижней поверхности черепа, сквозь которое мозг соединяется с позвоночным каналом. По обеим сторонам большого затылочного отверстия находятся два бугра гладкой эллипсоидной формы. Эти две выпуклые поверхности соприкасаются с двумя вогнутыми эллиптическими поверхностями на верхней поверхности первого позвонка, атланта. Такая конструкция позволяет голове «качаться» на шее, кивая, как бы говоря «да». Парные бугры на черепе называются затылочными мыщелками.

Второй шейный позвонок называется эпистрофеем. От его тела идет вверх цилиндрический отросток, который называется зубовидным. Отросток лежит на атланте и соединяется с ним связкой. Вокруг «зуба эпистрофея» происходит поворот головы вправо и влево, и таким образом человек может сказать «нет». Это важные и уникальные движения головы вместе с шеей.

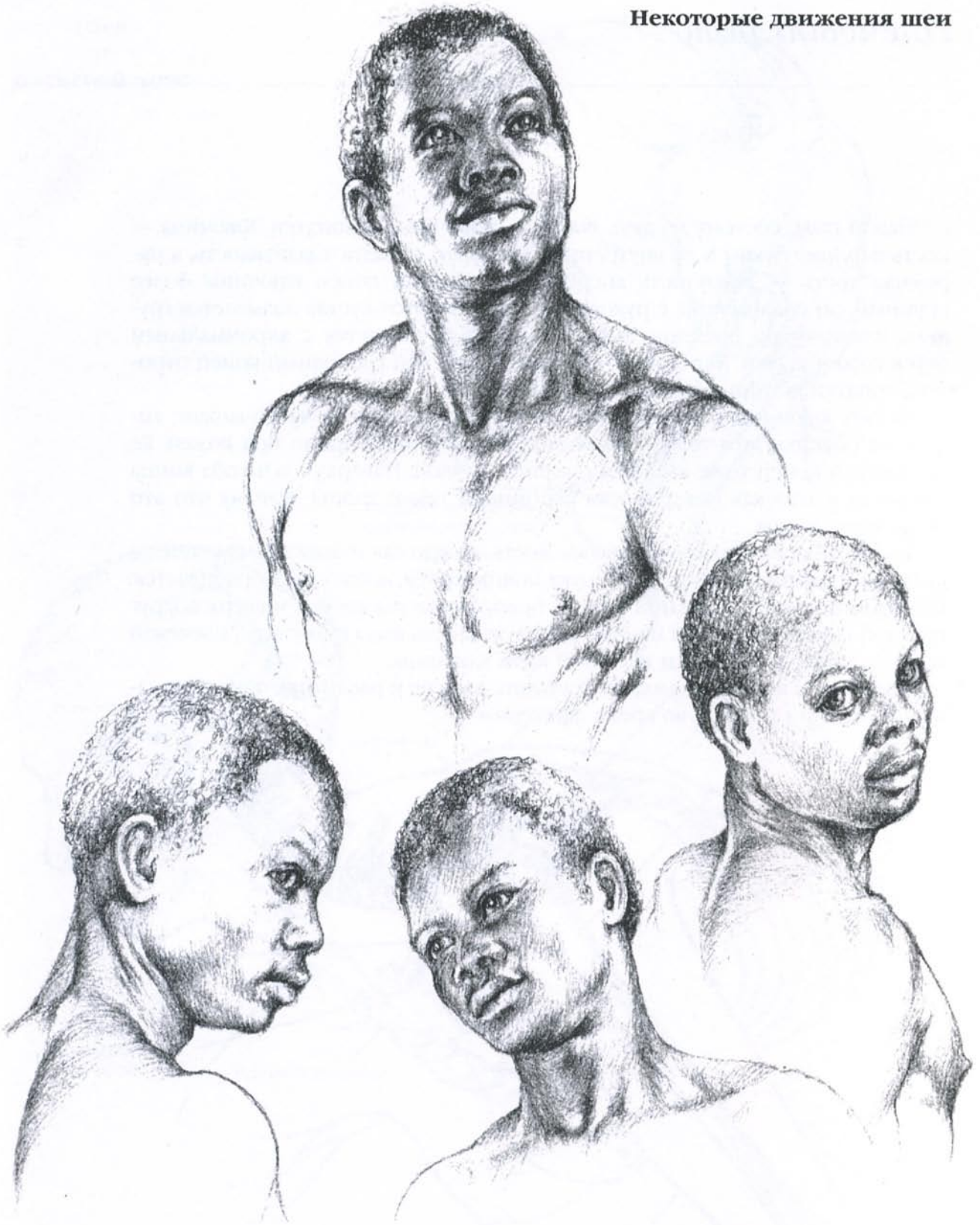
Выйная связка (*ligamentum nuchae*) — продолжение волокнистых связок шеи, которые связывают позвонки вместе. Это прочная тонкая пластина в средней линии шеи, прикрепленная к черепу и отросткам VII шейного позвонка. От нее начинаются две мышцы — ременная и трапециевидная. В срединной линии, идущей вверх по задней части шеи, часто видно углубление. Оно появляется из-за того, что мышцы, сокращаясь, тянут край выйной связки, а сами появляются на поверхности с обеих сторон углубления.



В комбинированных движениях голова качается вперед на атланте, а вместе они поворачиваются вокруг зубовидного отростка эпистрофея.



Шейный отдел позвоночника может гнуться во все стороны и почти во все стороны поворачивается. Позвоночный столб и его отдельные позвонки соединены крепкими межпозвоночными дисками.



Плечевой пояс

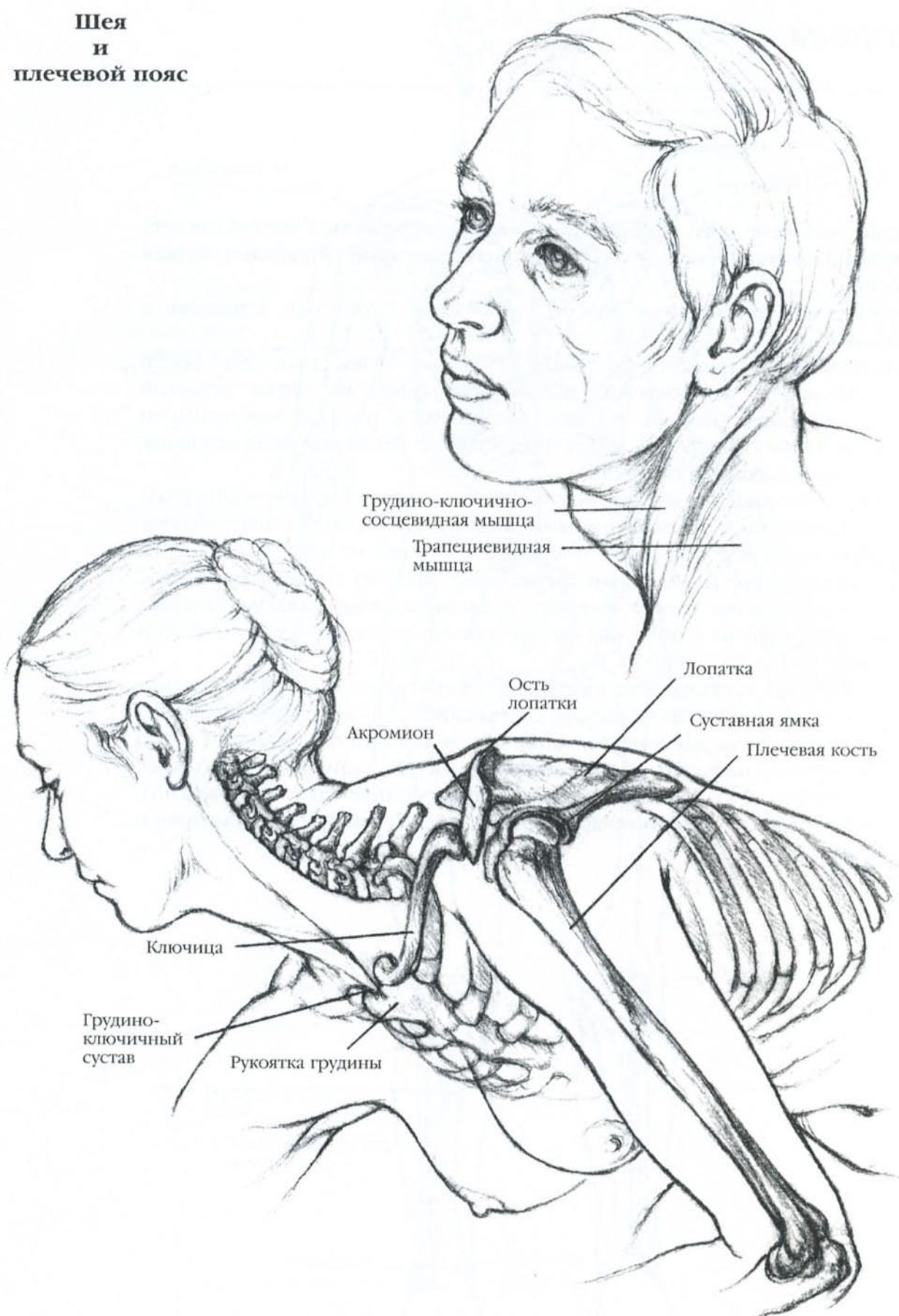
Плечевой пояс состоит из двух костей — ключицы и лопатки. Ключица — кость в форме буквы S, ее внутренние две трети образуют выпуклость, а наружная треть — вогнутость впереди. Внутренний конец ключицы более крупный, он соединяется с рукояткой грудины. Этот сустав называется грудино-ключичным. Внешний плоский конец сочленяется с акромиальным отростком лопатки. Акромион — большой плоский свободный конец отростка лопатки, который выступает до плеча.

Форму ключицы с ее округлыми и плоскими частями часто можно видеть на поверхности тела, поскольку ключица лежит прямо под кожей. Ее грудинный конец тоже является опорной точкой. Наверху плеча оба конца ключицы и плоская поверхность акромиона также видны, потому что это подкожные кости.

На рисунке изображена плечевая кость, ее круглая головка сочленяется с суставной ямкой лопатки. Когда рука поднимается, лопатка поворачивается. Ее нижний конец — нижний угол — поворачивается вперед и вверх вокруг грудной клетки. При этом поднимаются суставная ямка с головкой плечевой кости, а также акромион и внешний край ключицы.

Ключицу и акромион можно пощупать на себе и рассмотреть их в зеркале в состоянии покоя и во время движения.

Шея
и
плечевой пояс



Суставы

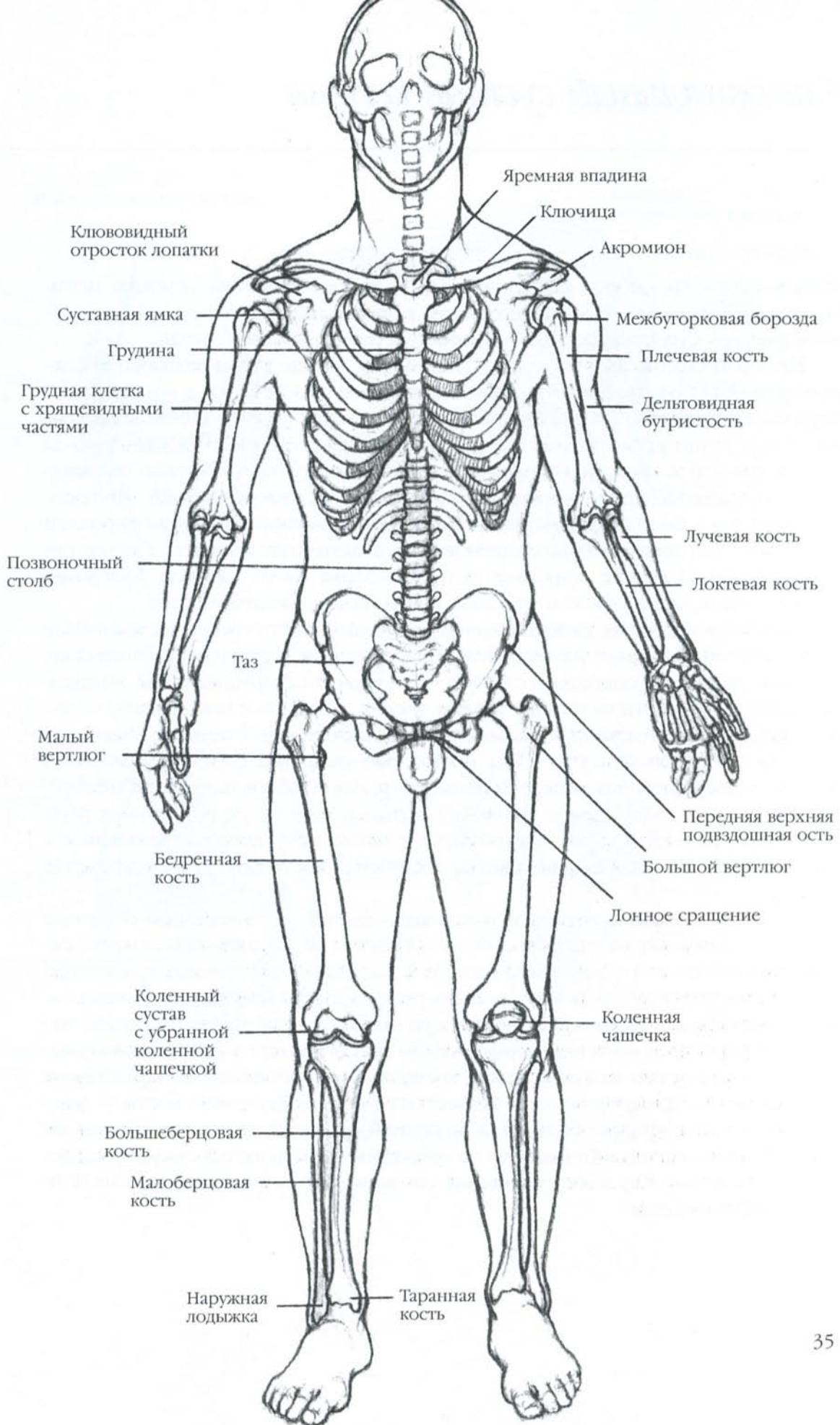
Движения человеческого тела обеспечиваются соединением костей скелета с помощью суставов и благодаря мышцам, которые управляют этими суставами.

Существуют три главных класса суставов: волокнистые, хрящевые и синовиальные.

Волокнистыми называются такие суставы, в которых две кости соединены вместе волокнистой тканью, состоящей из нитей неживой материи с разбросанными по ней клетками, а иногда эластичными волокнами. Такое сочленение существует там, где движения нежелательны, но необходимо немного гибкости.

Хрящевые суставы соединяют между собой позвонки позвоночного столба. Они называются межпозвоночными дисками. Эти хрящи — амортизаторы (фибро-хрящевые подушки), покрытые капсулой из нескольких слоев диагональных волокон. Позвонки слегка давят вниз на более мягкий диск, поэтому позвоночник может изгибаться. Диагональные волокна капсулы, которые прикреплены к позвонку сверху и снизу диска, укрепляют сустав и позволяют ему поворачиваться.

Синовиальные суставы — те, в которых поверхности двух сочленяющихся костей находятся внутри капсулы, содержащей синовиальную жидкость. Главные суставы тела, дающие больший объем движений, — именно этого класса. В их числе плечевой сустав (шаровидный), бедренный сустав (шаровидный), локтевой сустав (блоковидный, шаровидный, цилиндрический), коленный сустав (блоковидно-шаровидный). Последний будет рассмотрен в этой книге подробно.



Синовиальный сустав колена

Коленный сустав выбран как пример строения синовиального сустава, потому что он всегда виден на поверхности тела и наиболее важен при рисовании фигуры. Сначала рассмотрим простой синовиальный сустав.

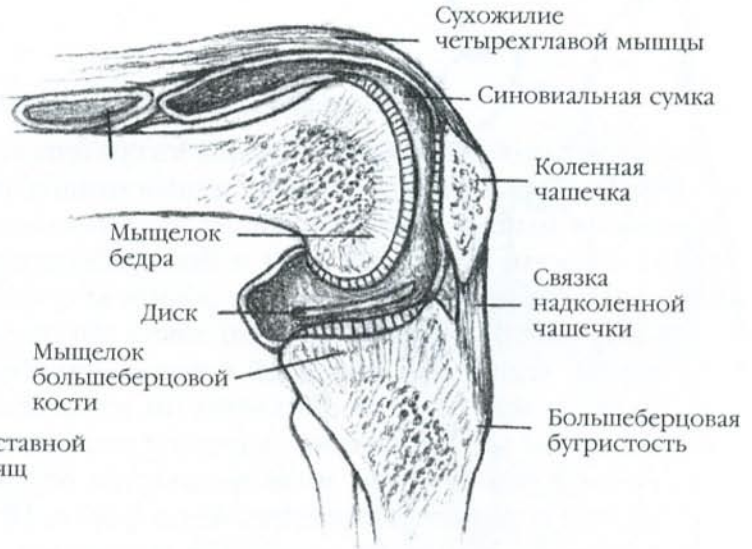
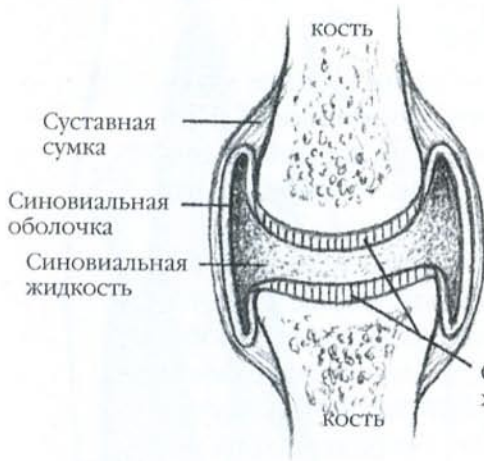
Простой синовиальный сустав (например, между тремя костями в каждом пальце) образован выпуклой поверхностью одной кости и вогнутой поверхностью второй. Концы кости покрыты тонким слоем гиалинового хряща. У хряща нет кровеносных сосудов и нервов, но он остается живым из-за синовиальной жидкости, которая заполняет пространство сустава. Эта жидкость вырабатывается синовиальной оболочкой, покрывающей внутренность сустава. Весь сустав окружен суставной капсулой и обычно укреплен связками, состоящими из коллагеновых и эластичных волокон. Связки соединяют кости вместе, упрочняя и предохраняя их от сдвигов. Художник должен знать, что в области суставов концы кости увеличиваются.

В коленном суставе нижний конец бедренной кости имеет две выпуклые поверхности, которые называются внутренним и наружным мыщелками. Оба они выпуклые спереди и с боков — получается форма качалки. Мыщелки бедренной кости подходят к двум полым поверхностям наверху большеберцовой кости, которые называются наружным и внутренним мыщелками большеберцовой кости. Они полностью покрыты слоем гиалинового хряща. На верхней поверхности большеберцовой кости находятся межсуставные хрящи (полулунные мениски), которые при ударе выполняют роль амортизаторов. Они также контролируют движение бедренных мыщелков в стороны. Две крестообразные связки соединяют кости внутри пространства сустава.

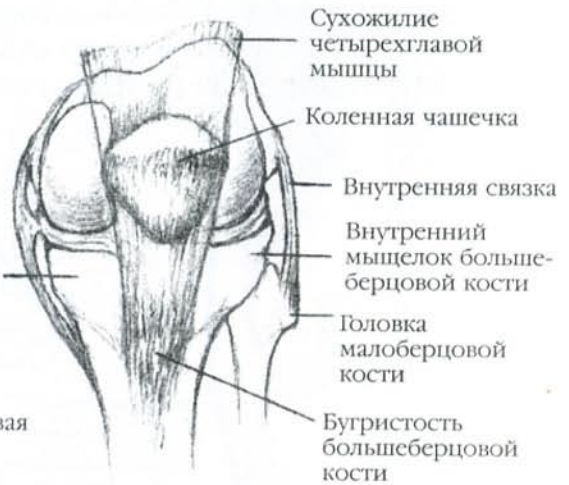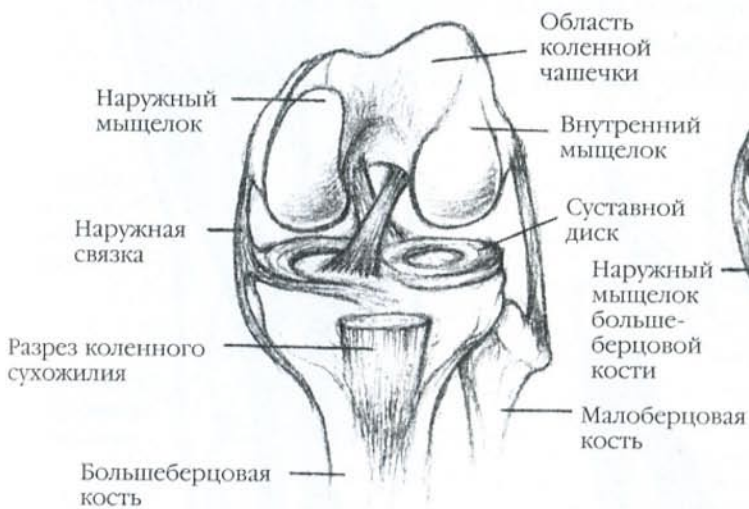Впереди сустава находится коленная чашечка, сесамовидная косточка (название произошло от лекарственного растения «сезами» по сходству сесамовидных костей с формой семян этих растений), расположенная внутри сухожилия четырехглавой мышцы бедра (*m. quadriceps femoris*). Эта мышца — единственная на передней поверхности бедра. Задняя часть коленной чашечки сформирована в виде клина, чтобы при сгибании и разгибании колена она могла легко входить между мыщелками. Сухожилие четырехглавой мышцы бедра прикрепляется к бугристости большеберцовой кости — массивной кости в форме буквы V в передней ее части. Часть сухожилия от нижней части коленной чашечки до бугристости называется связкой надколенной чашечки. Как и все сухожилия, связка во время движения колена почти не растягивается.

СХЕМА СТРОЕНИЯ КОЛЕННОГО СУСТАВА (ВИД СБОКУ)

СХЕМА ПРОСТОГО СИНОВИАЛЬНОГО СУСТАВА



ЛЕВЫЙ КОЛЕННЫЙ СУСТАВ В СИДЯЧЕМ ПОЛОЖЕНИИ (ВИД СПЕРЕДИ)



Для рассмотрения строения коленного сустава бедренная и большеберцовая кости разделены, а коленная чашечка вынута.

Мышцы бедра

ЧЕТЫРЕХГЛАВАЯ МЫШЦА БЕДРА (*m. quadriceps femoris*) — единственная мышца в передней части бедра и единственная мышца, разгибающая голень. При сокращении мышца тянет сухожилие, закрепленное в бугристости большеберцовой кости, а вместе с ним и большеберцовую кость. Четырехглавая мышца состоит из четырех мышц с общим креплением.

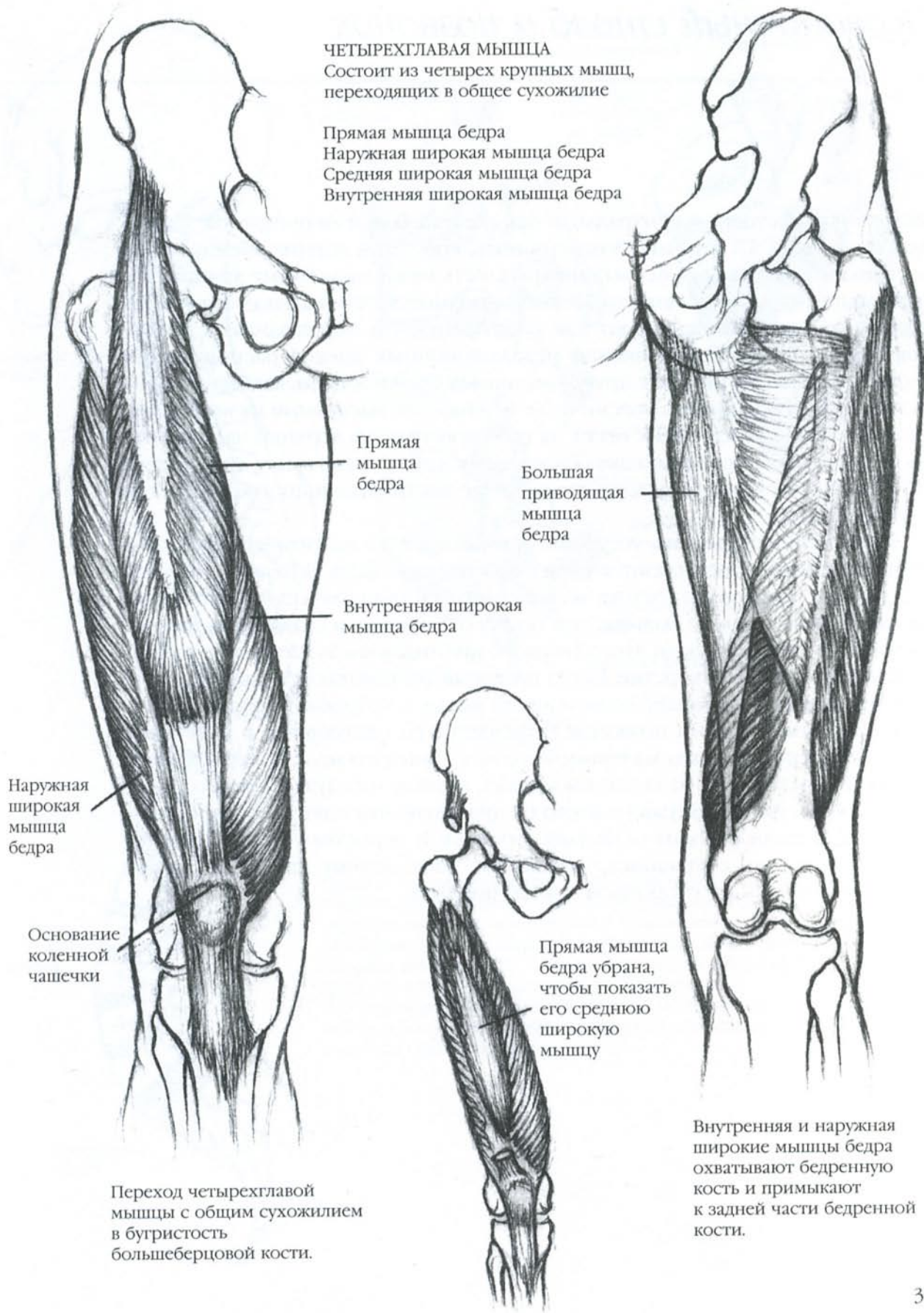
Средняя широкая мышца бедра (*m. vastus intermedius*) лежит в глубине четырехглавой мышцы на передней поверхности бедренной кости, от которой и начинается. ПРЯМАЯ МЫШЦА БЕДРА (*m. rectus femoris*) охватывает тазобедренный сустав и начинается у передней нижней подвздошной ости таза и обода ямки головки бедра. Ямка называется вертлужной впадиной. Пучки этой мышцы короткие и двуперистые по форме. При их сокращении на передней поверхности бедра появляется выпуклость. Плоское сухожилие над коленной чашечкой обычно легко различимо.

НАРУЖНАЯ И ВНУТРЕННЯЯ МЫШЦЫ БЕДРА (*m. vastus lateralis*, *m. vastus medialis*) начинаются сзади шероховатой линии бедра и охватывают бедренную кость снаружи и изнутри. Внутренняя широкая мышца прикрепляется к основанию коленной чашечки, а наружная широкая мышца — к ее верхнему краю. Формы двух этих мышц видны внутри и снаружи бедра.

Четырехглавая мышца бедра сильно развита у балетных танцоров и атлетов.

ЧЕТЫРЕХГЛАВАЯ МЫШЦА
Состоит из четырех крупных мышц,
переходящих в общее сухожилие

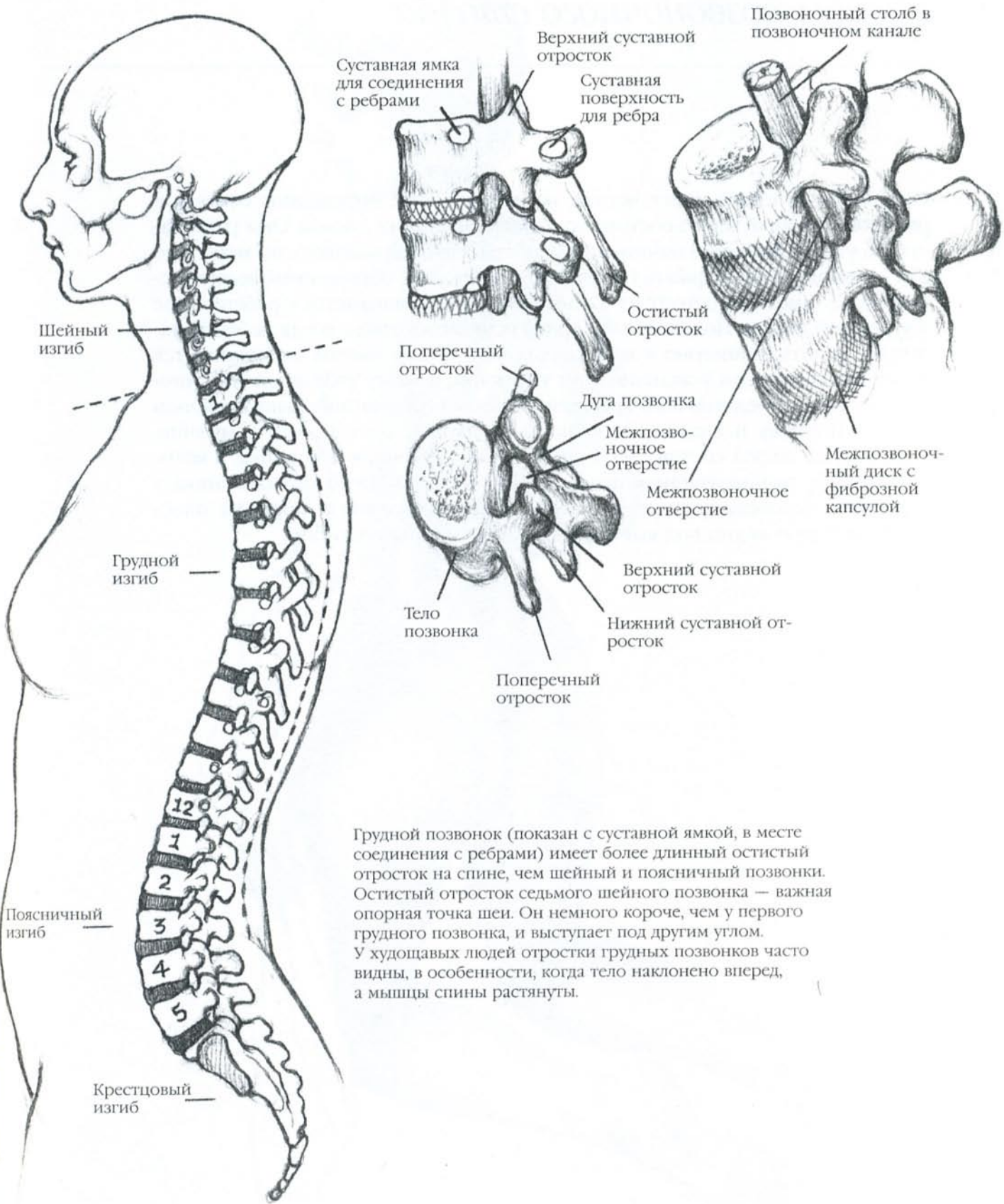
Прямая мышца бедра
Наружная широкая мышца бедра
Средняя широкая мышца бедра
Внутренняя широкая мышца бедра



Позвоночный столб и позвонок

Позвоночный столб — центральная ось скелета. В нем пять отделов: 7 шейных позвонков, 12 грудных, 5 поясничных, крестец и копчик. Между всеми позвонками, кроме двух первых шейных, есть межпозвоночные хрящи, связывающие два позвонка вместе. Межпозвоночные хрящи называются суставными дисками. Они действуют как амортизаторы и обуславливают движения между позвонками. Волокна межпозвоночных дисков располагаются слоями по диагонали друг к другу, увеличивая прочность диска. Шейные позвонки самые маленькие, поясничные — наиболее массивные из всех. В области крестца позвоночник несет на себе всю тяжесть верхней части фигуры, а затем переносит ее на две бедренные кости. С этого места вес переносится на ноги стоящего человека или на две кости седалищного бугра, если человек сидит.

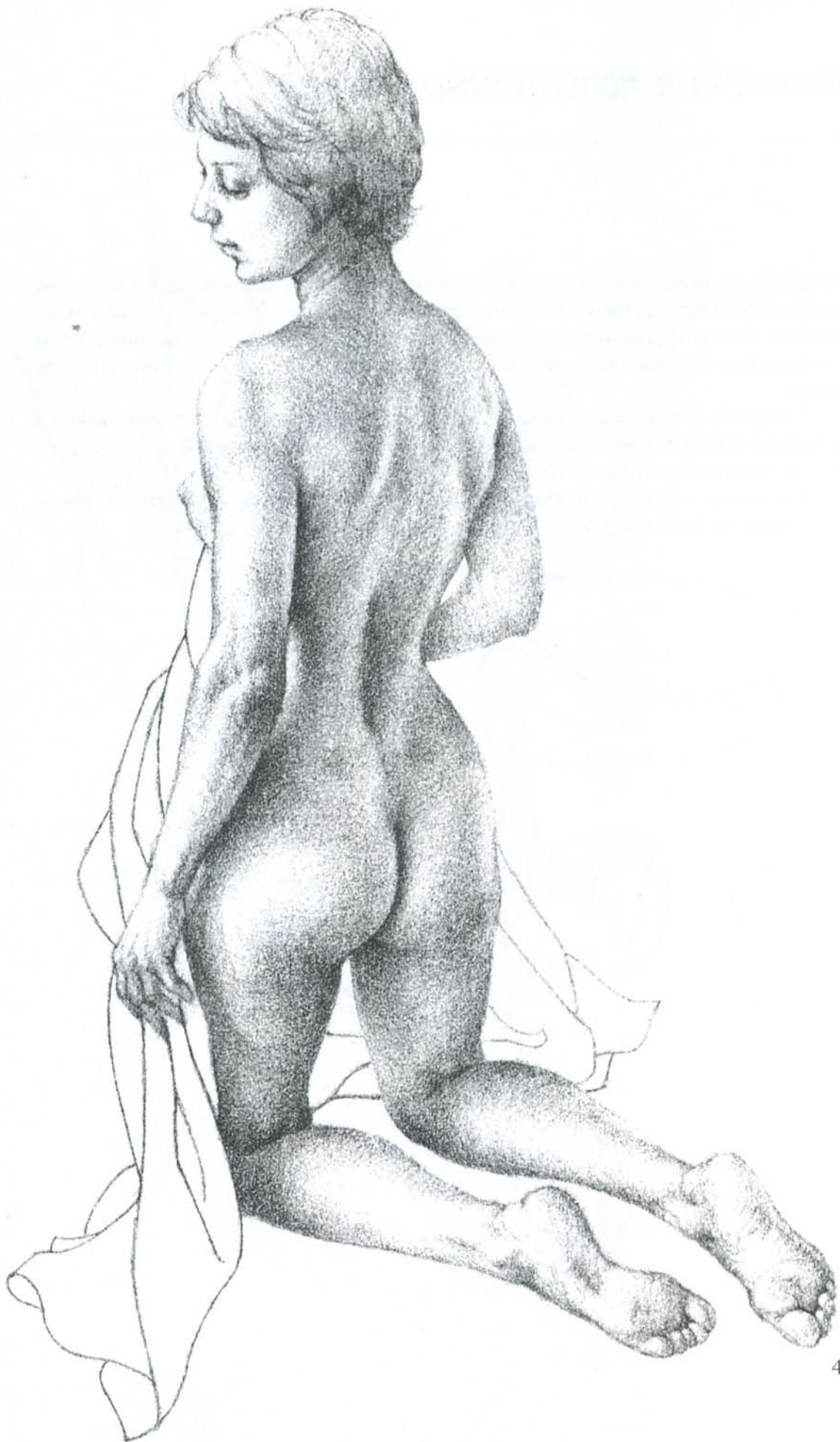Позвонки, в принципе, устроены одинаково, но в каждом отделе позвоночного столба у них имеются свои особенности. Часть позвонка, несущая вес, называется телом и состоит из маленького цилиндрического блока кости, которая по ширине больше, чем по высоте. Сверху и снизу тело позвонка покрыто хрящом. Сзади этого твердого цилиндра выступает костистая дуга, которая создает отверстие. Когда позвонки располагаются один над другим, это отверстие создает позвоночный канал, в котором проходит спинной мозг. Там, где один позвонок встречается со следующим, в межпозвоночном отверстии виден маленький кусочек спинного мозга. Сквозь каждое отверстие выходит пара спинномозговых нервов, «обслуживающих» определенную часть тела. Вправо и влево от дуги позвонка идут два поперечных отростка, а сзади отходит остистый отросток. К отросткам прикрепляются мышцы, которые, сокращаясь, заставляют позвоночник сгибаться, разгибаться, наклоняться в стороны и поворачиваться.



Грудной позвонок (показан с суставной ямкой, в месте соединения с ребрами) имеет более длинный остистый отросток на спине, чем шейный и поясничный позвонки. Остистый отросток седьмого шейного позвонка — важная опорная точка шеи. Он немного короче, чем у первого грудного позвонка, и выступает под другим углом. У худощавых людей отростки грудных позвонков часто видны, в особенности, когда тело наклонено вперед, а мышцы спины растянуты.

Изгибы позвоночного столба

Позвоночный столб имеет четыре изгиба, которые определяют основной рисунок. Шейный изгиб состоит из 7 позвонков и их дисков. Они развиваются в утробе матери и начинают выгибаться вперед (лордоз), по мере того как ребенок учится держать головку. Грудной изгиб, обращенный выпуклостью назад (кифоз), состоит из 12 позвонков и закладывается у ребенка еще в утробной жизни. Поясничный лордоз появляется тогда, когда ребенок начинает ходить, примерно к восемнадцатому месяцу жизни. Он становится более выступающим у женщин, чем у мужчин, потому что пятый поясничный позвонок соединяется с крестцом, который у женщин больше наклонен вперед. Поэтому и ягодицы у женщин выступают больше, чем у мужчин. Крестцовый кифоз состоит из 5 крестцовых позвонков и копчика, в котором четыре рудиментарных позвонка. Крестцовый изгиб позвоночника у взрослого человека состоит из 5 сросшихся позвонков и образует плоскость, которую видно под выступающим поясничным изгибом.

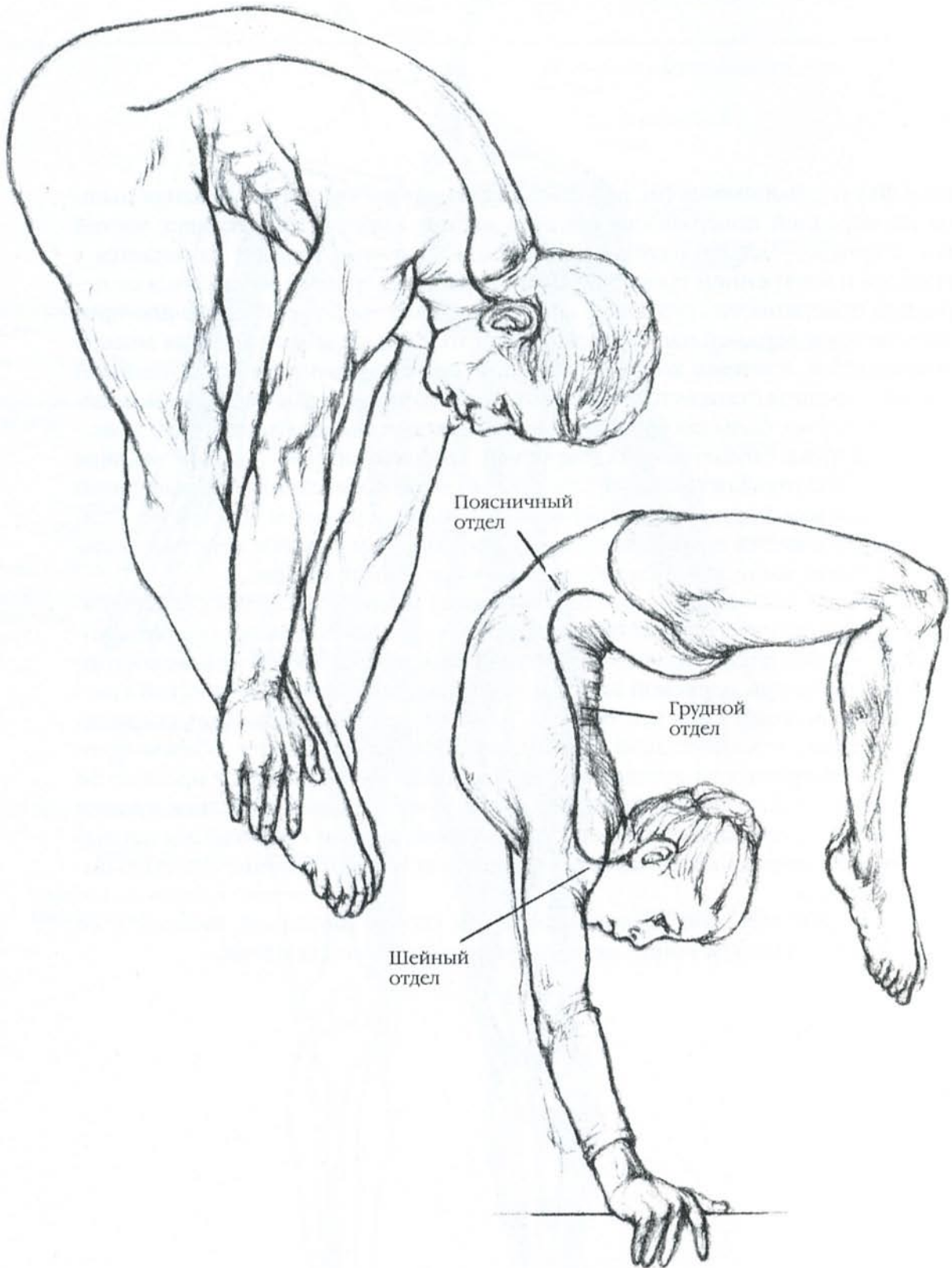


Движения позвоночного столба

В шейном и поясничном отделе позвонки более подвижны, чем в грудном, поскольку между шейными и поясничными позвонками более прочные суставные диски. Грудной отдел позвоночника ограничен в движениях из-за сочленения грудных позвонков с ребрами и очень сильных связок между ними.

У мужчин две тонкие плоские прямые мышцы живота, начинающиеся у передней части грудной клетки и прикрепляющиеся к лонной кости, сокращаясь, притягивают две эти области ближе друг к другу.

У женщин общий разгибатель спины, проходящий по всей длине спины от черепа до таза, сокращаясь, притягивает череп ближе к тазу.



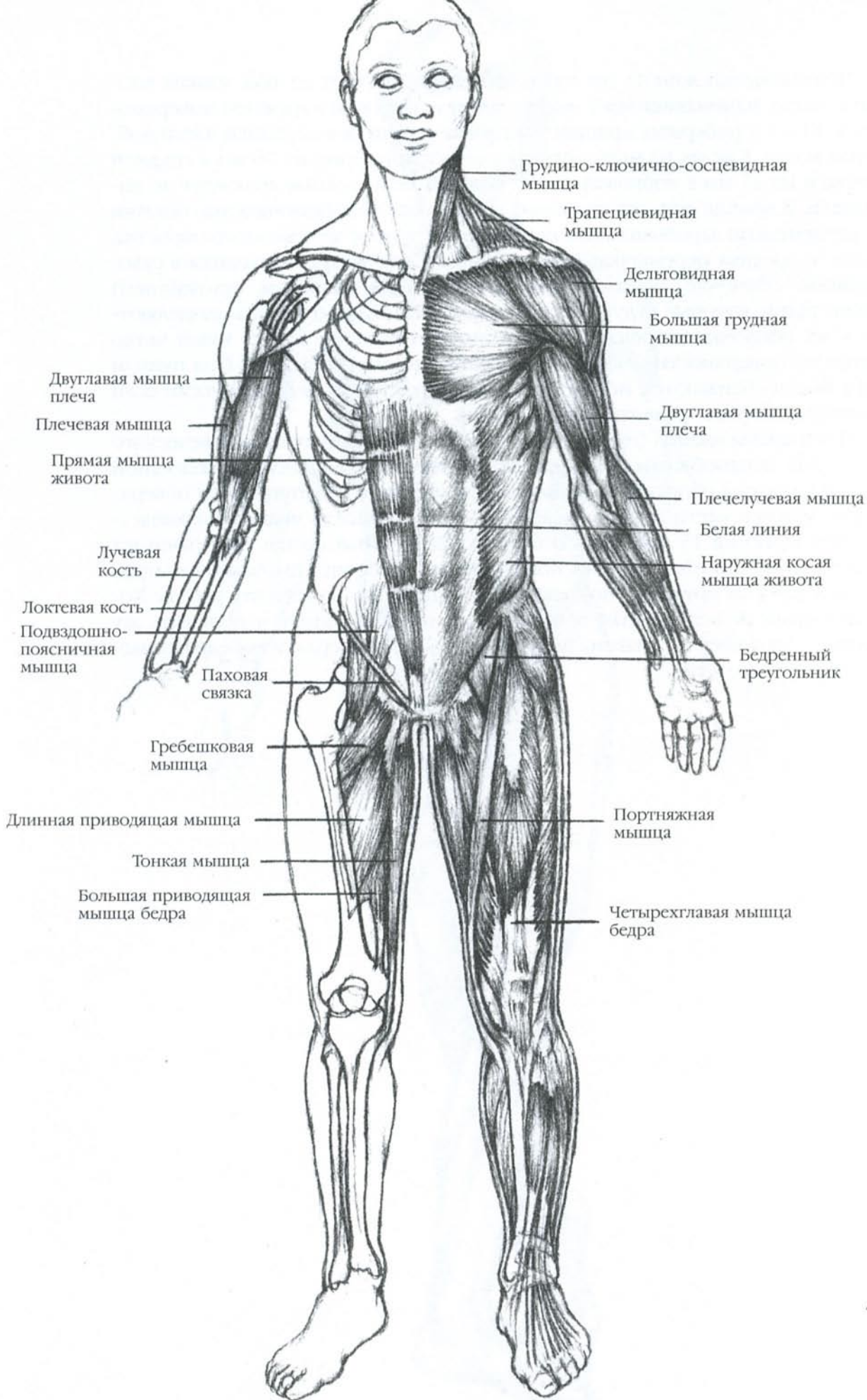
Мышцы тела (вид спереди)

Большая грудная мышца (*m. pectoralis major*) — крупная веерообразная мышца на передней поверхности грудной клетки. Она состоит из двух частей или головок — ключичной и грудинной. Ключичная головка начинается у средней и внутренней трети ключицы. Грудинная головка начинается от передней поверхности грудины и хрящей верхних шести ребер. Мышца прикрепляется к верхней части плечевой кости. Когда большая грудная мышца сокращается, плечевая кость свободно движется. Нижние пучки грудинной головки мышцы становятся круглыми, подворачиваясь под верхние. Воздействуя на плечо, большая грудная мышца может передвигать плечевой пояс.

Когда рука опущена вниз, округлый край грудинной головки мышцы можно обхватить кистью руки. Она создает переднюю стенку подмышечной впадины, и эту форму всегда можно видеть на поверхности. Когда рука с силой выбрасывается вперед, часто видны обе головки. Главное действие большой грудной мышцы — поворот внутрь к срединной линии.

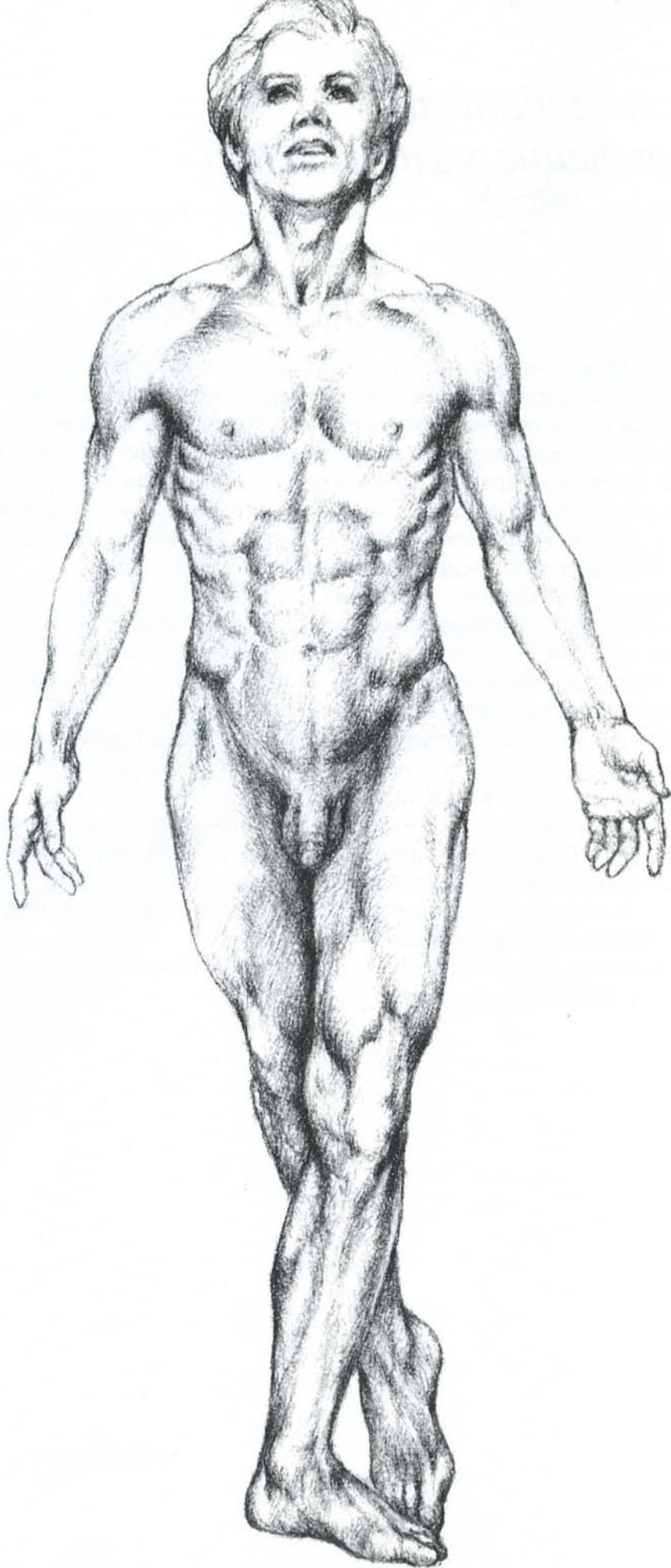
Двуглавая мышца плеча (*m. biceps brachii*) начинается двумя сухожилиями. Длинная головка идет от верхнего края суставной впадины лопатки, а короткая — от ее клювовидного отростка. Длинная головка лежит в межбугорковом углублении плечевой кости и удерживается в нем волокнистой связкой, которая создает для нее туннель. Длинная и короткая головки, соединяясь, образуют тело двуглавой мышцы, которая прикрепляется общим сухожилием к бугристости лучевой кости. Двуглавая мышца сгибает предплечье в локтевом суставе и поворачивает кисть руки наружу. Поскольку лучевая кость может поворачиваться в суставной ямке, то при сокращении двуглавой мышцы лучевая кость заходит за локтевую — и предплечье с кистью поворачиваются.

Сухожилие грудной мышцы проходит сверху двуглавой мышцы к ее креплению в дальнем конце межбугоркового углубления плеча.



Прямая мышца живота (*m. rectus abdominis*) состоит из двух тонких плоских мышц, начинающихся у мечевидного отростка и наружной поверхности V, VI и VII реберных хрящей. Внизу она крепится к передней части лобковой кости. Каждая из мышц прикрепляется примерно на 76 мм к грудной клетке и на 25 мм к лобковой кости, поэтому ее наружные края идут по диагонали. В мышце есть сухожильные перемычки — эмбриональные остатки от сегментации зародыша. Они находятся на уровне мечевидного отростка, пупка, и средняя перемычка — между ними. Сама мышца находится в сухожильной оболочке, образованной апоневрозом (плоским сухожилием) мышц талии, которые будут описаны позже. Над пупком мышцы разделяются, и их оболочки встречаются посередине, углубление между ними четко видно на поверхности. Это — белая линия живота (*linea alba*). Под пупком пара мышц сближаются, но часто их можно различить, в особенности если у человека хорошо развиты мышцы торса.

Портняжная мышца (*m. sartorius*) — самая длинная мышца человеческого тела. Она лентообразна, начинается от передней верхней подвздошной ости и длинным плоским сухожилием прикрепляется к внутренней поверхности верхней части тела большеберцовой кости. Когда мышца сокращается (примерно на 15 см), она сгибает тазобедренный сустав, поворачивает бедро наружу и сгибает колено. Когда действуют обе мышцы, одну ногу можно положить на другую, и портняжная мышца берет на себя эту работу. Хотя ее формы не всегда четко обозначены, художник должен чувствовать эту мышцу — она идет по диагонали через переднюю поверхность бедра, разделяя его на две части.



Мышцы-сгибатели и приводящие мышцы бедра


Подвздошно-поясничная мышца (*m. iliopsoas*) состоит из двух частей. Одна поднимается с внутренней поверхности бедренной кости, а другая — с тела и поперечных отростков четырех верхних поясничных позвонков. Мышцы проходят под паховой связкой и прикрепляются к малому вертлюгу бедренной кости. Бедренная артерия, вены и нервы, снабжающие переднюю поверхность бедра, лежат на передней части этой мышцы и сзади паховой связки. Эта область называется бедренным треугольником. Подвздошно-поясничная мышца сгибает бедро, подтягивая его к туловищу.

Гребешковая мышца (*m. pectineus*), длинная приводящая мышца (*m. adductor longus*), короткая приводящая мышца (*m. adductor brevis*), лежащая за длинной мышцей, и большая приводящая мышца (*m. adductor magnus*) — все они начинаются от передней части лонной кости и прикрепляются сзади вдоль шероховатой линии бедренной кости.

Приводящие мышцы (аддукторы) образуют внутренний массив бедра. Они притягивают бедро внутрь, перекрещивают ноги, сгибают бедро, подтягивая бедренную кость вверх к тазу.

Художник обычно видит все эти мышцы как одну большую форму во внутренней области бедра. Когда они работают, форма становится толще и изменяется. Тонкая мышца (*m. gracilis*) также включена в эту группу приводящих мышц, но поскольку она прикрепляется к бугристости большеберцовой кости, то сгибает не бедро, а колено.

Когда нога отводится в сторону (аддуктором), эти мышцы растягиваются и становятся более очерченными.



Мышцы живота

Три плоские мышцы лежат в три слоя, образуя переднюю, заднюю и боковую стенки живота. В области талии их волокна идут в разных направлениях, пересекая друг друга. Мышцы живота поворачивают грудную клетку по отношению к тазу. Они также помогают держать на месте внутренние органы. Мышечные волокна трех мышц переходят в плоские широкие сухожилия — апоневрозы, которые срастаются друг с другом в передней части живота. Затем они разъединяются на две части, одна из которых проходит впереди, а другая — позади прямой мышцы живота, образуя ее оболочку.

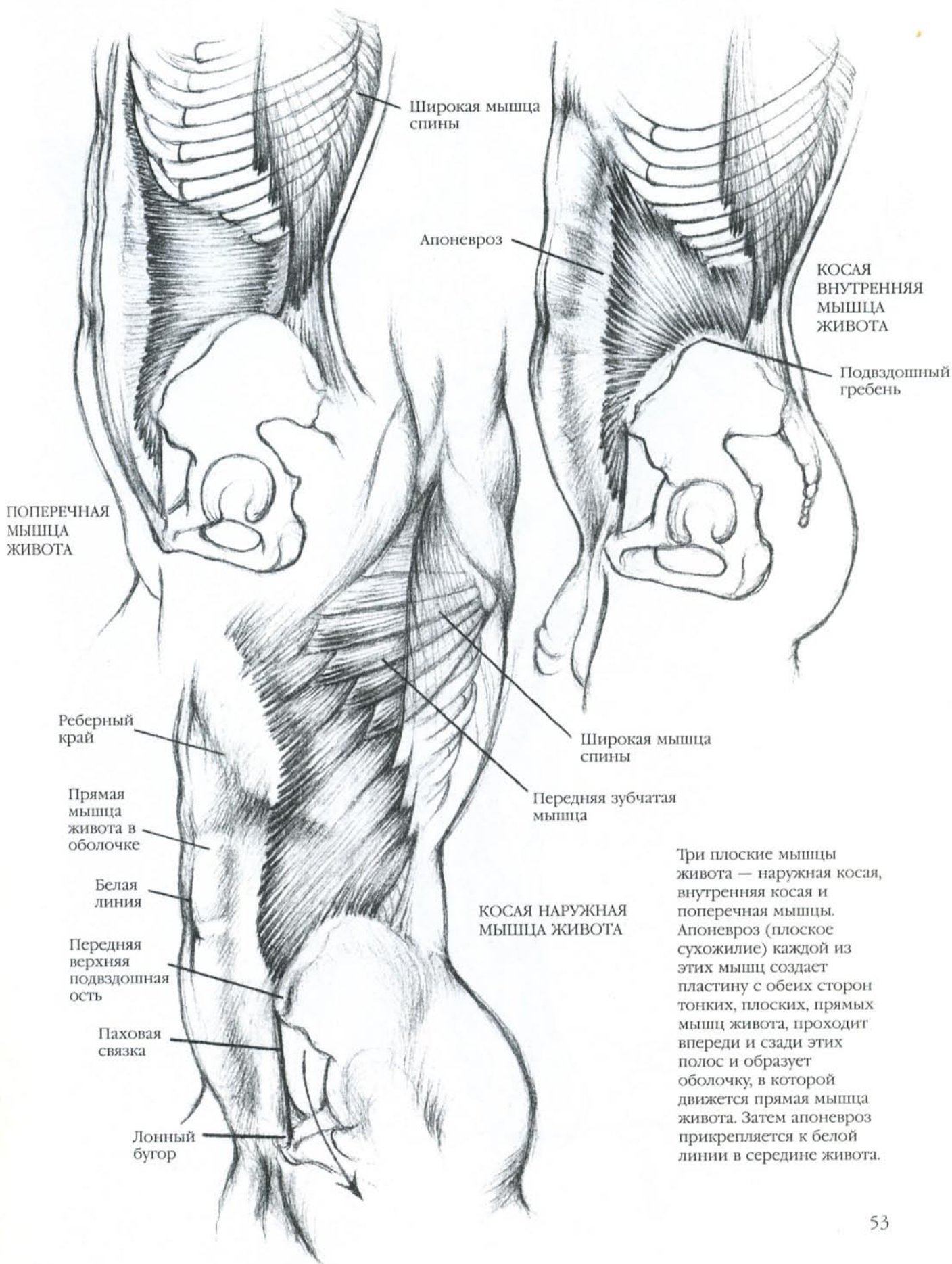
Наружные края оболочки видны там, где они разделяются, чтобы пройти впереди и сзади прямой мышцы живота. Апоневроз тоже виден с обеих сторон.

Поперечная мышца живота (*m. transversus abdominis*) лежит в самом нижнем слое, волокна ее располагаются поперечно. Она начинается от паховой связки, подвздошного гребня, поперечного отростка поясничного позвонка и от хрящей нижних шести ребер.

Средний слой — внутренняя косая мышца живота (*m. obliquus abdominis internus*) — начинается от подвздошного гребня и паховой связки и крепится к нижнему краю нижних четырех ребер.

Самая поверхностно расположенная мышца — наружная косая мышца живота (*m. obliquus abdominis externus*) — начинается на боковой поверхности грудной клетки от восьми нижних ребер. Ее волокна идут косо вниз и переплетаются, как пальцы, с отростками передней зубчатой мышцы и отростками широкой мышцы спины. Нижний сухожильный край этой мышцы прикрепляется к подвздошному гребню между его срединной точкой и передней верхней подвздошной остью. Эта ость — важная опорная точка для художника. У женщин она поворачивает слегка наружу, у мужчин — слегка внутрь. Остальная часть наружной косой мышцы живота переходит в широкий апоневроз. Нижний утолщенный край апоневроза считается «свободным». Он расположен между передней верхней подвздошной остью и лонным бугром — маленьким отростком кости, где на лонной кости закрепляются мышцы. Апоневроз растянут между двумя этими точками, и это опорный ориентир для художника. Утолщенный край апоневроза называется паховой связкой.

Апоневроз поперечной мышцы, внутренней и наружной косых мышц живота содействует закрыванию мошонки, когда яички опускаются вниз перед рождением. Он идет вниз и вперед за лонную кость, растягиваясь и уточняясь над животом.



Широкая мышца спины

Апоневроз

КОСАЯ
ВНУТРЕННЯЯ
МЫШЦА
ЖИВОТА

Подвздошный
гребень

ПОПЕРЕЧНАЯ
МЫШЦА
ЖИВОТА

Реберный
край

Прямая
мышца
живота в
оболочке

Белая
линия

Передняя
верхняя
подвздошная
ость

Паховая
связка


Лонный
бугор

Широкая мышца
спины

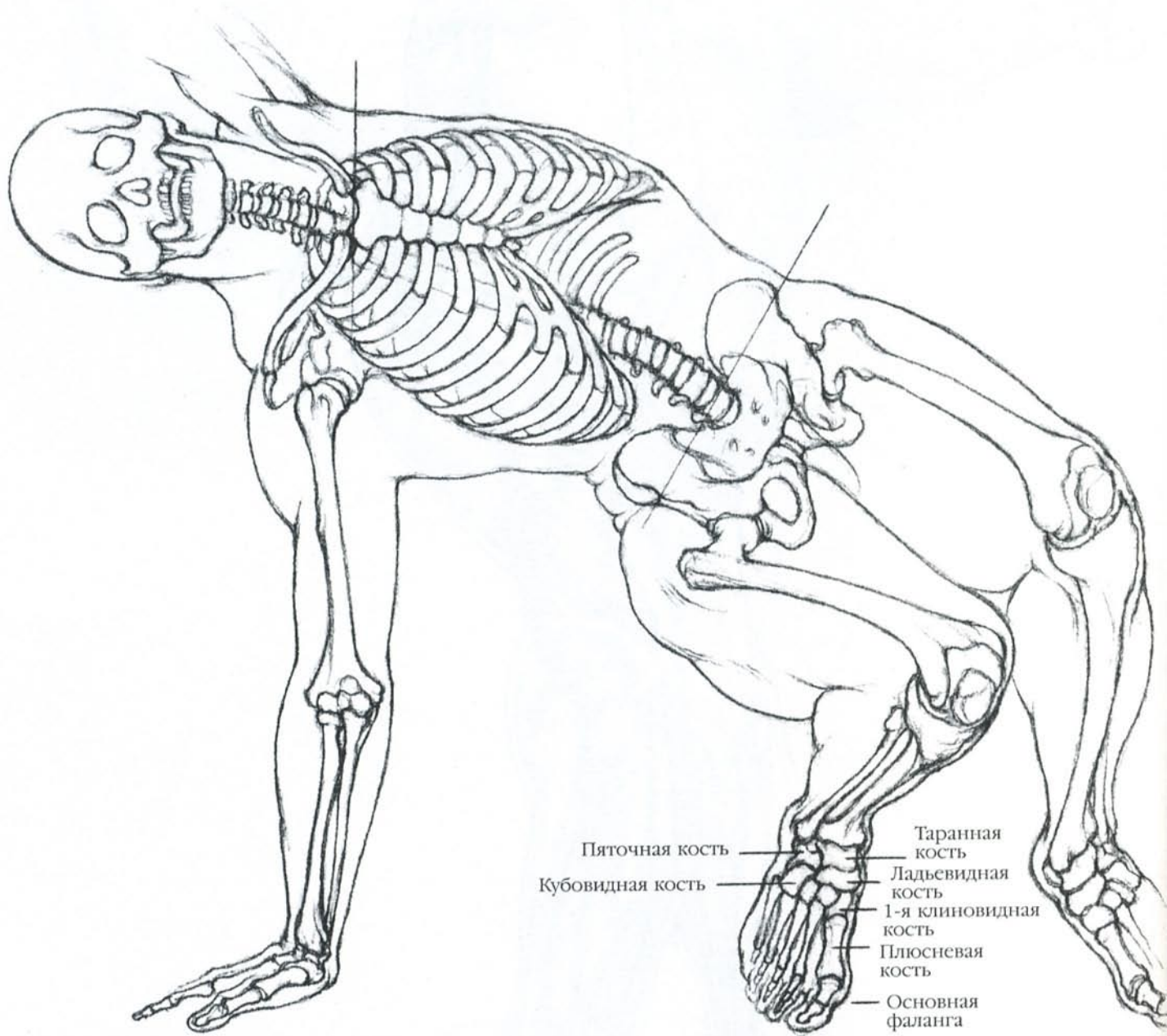
Передняя зубчатая
мышца

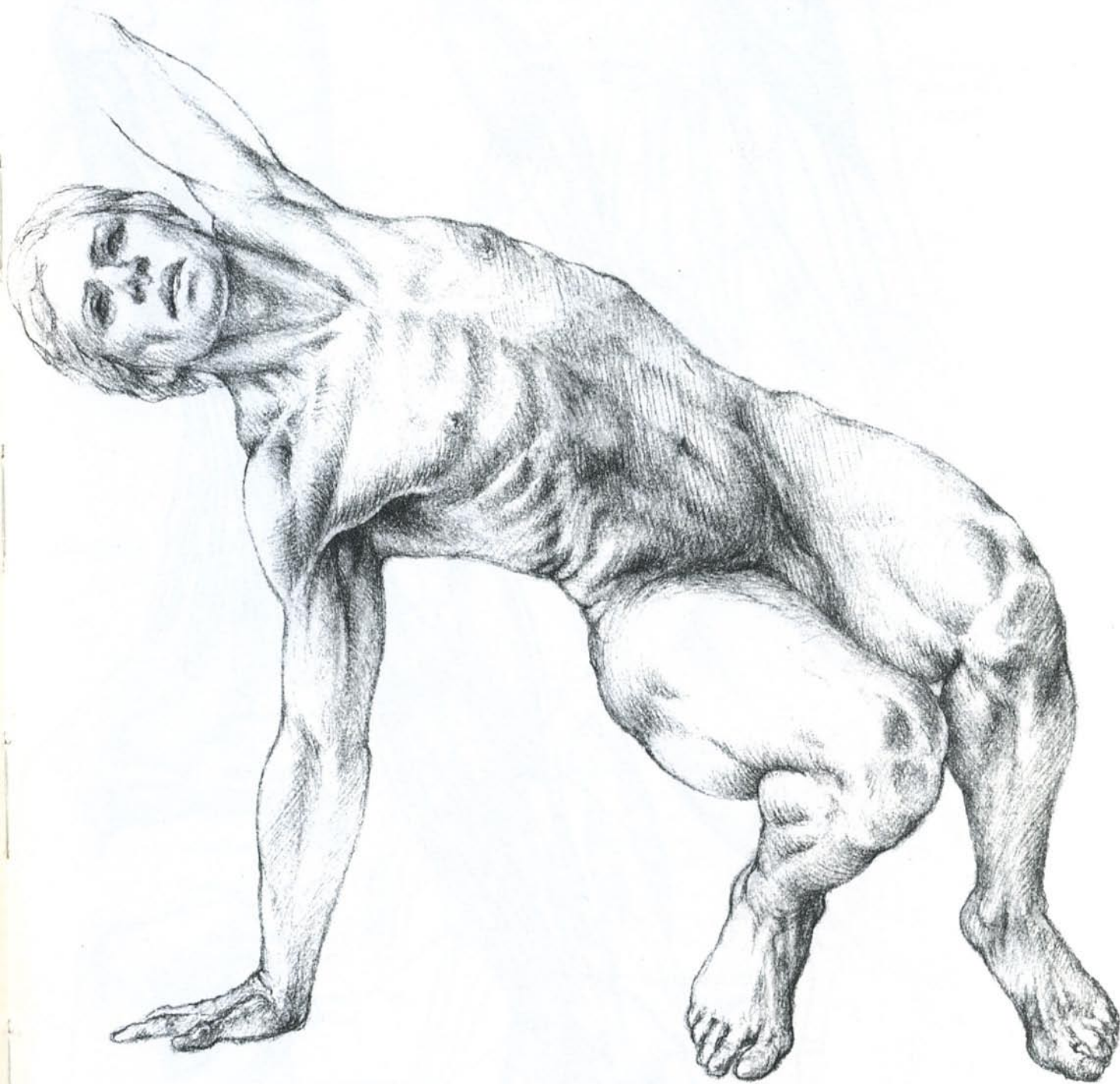КОСАЯ НАРУЖНАЯ
МЫШЦА ЖИВОТА

Три плоские мышцы живота — наружная косая, внутренняя косая и поперечная мышцы. Апоневроз (плоское сухожилие) каждой из этих мышц создает пластину с обеих сторон тонких, плоских, прямых мышц живота, проходит впереди и сзади этих полос и образует оболочку, в которой движется прямая мышца живота. Затем апоневроз прикрепляется к белой линии в середине живота.

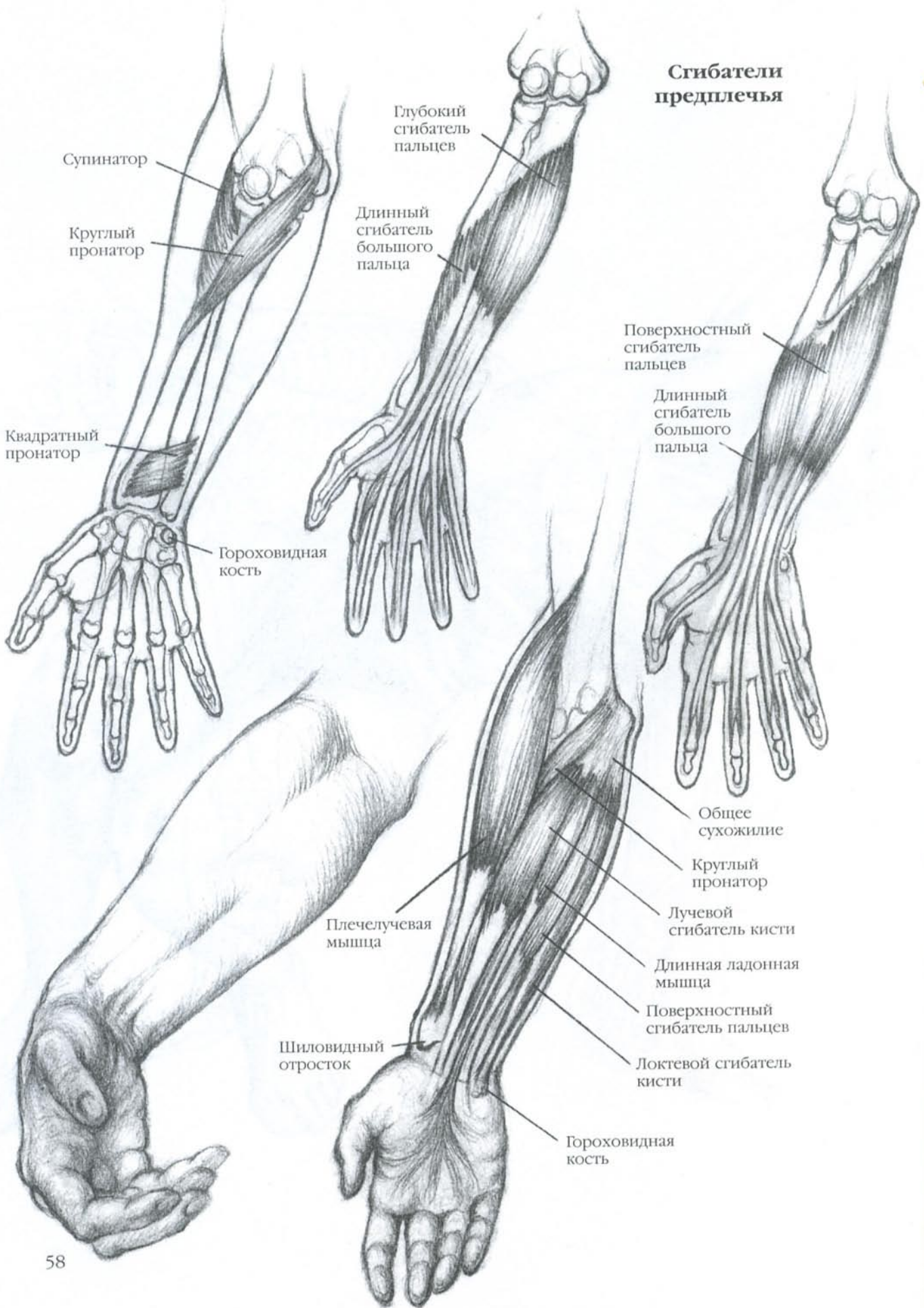




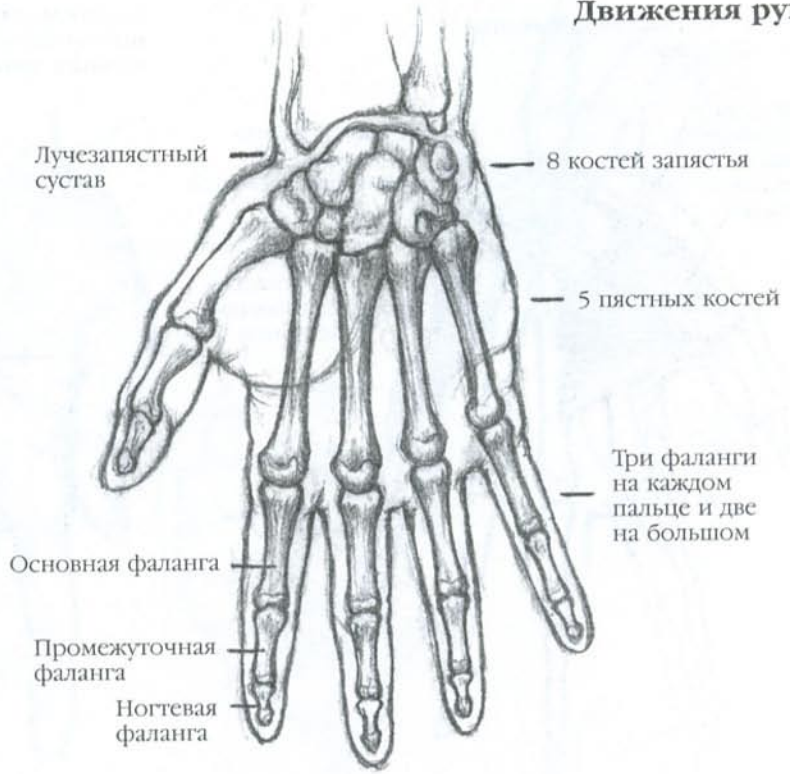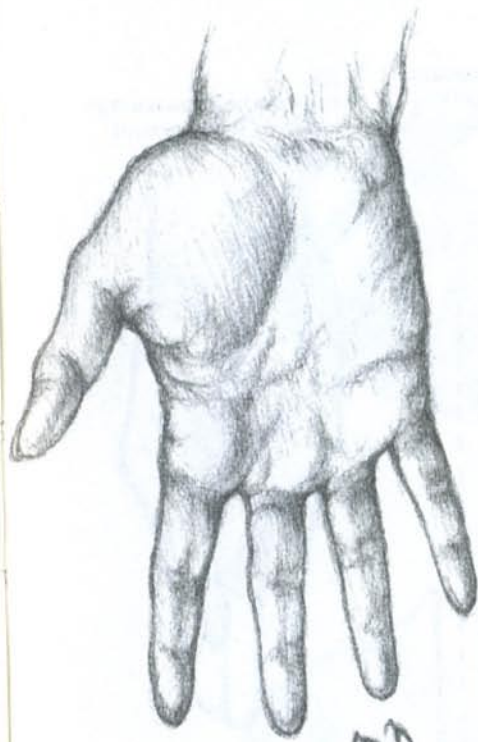




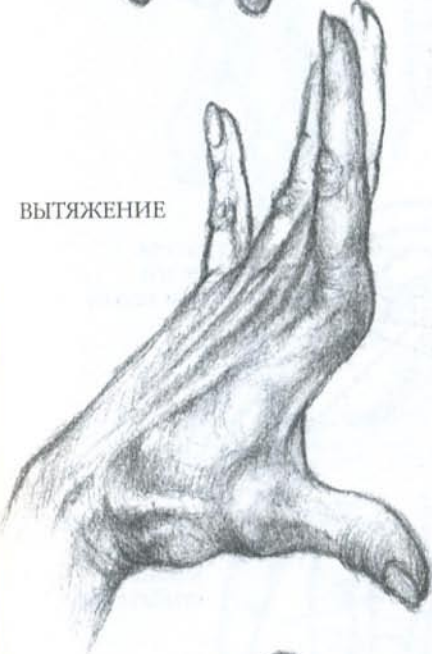Сгибатели предплечья



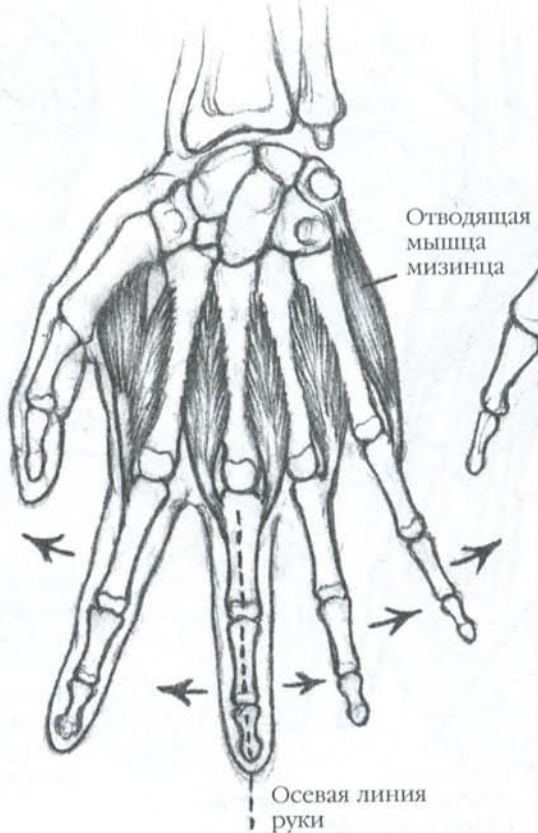
Движения руки



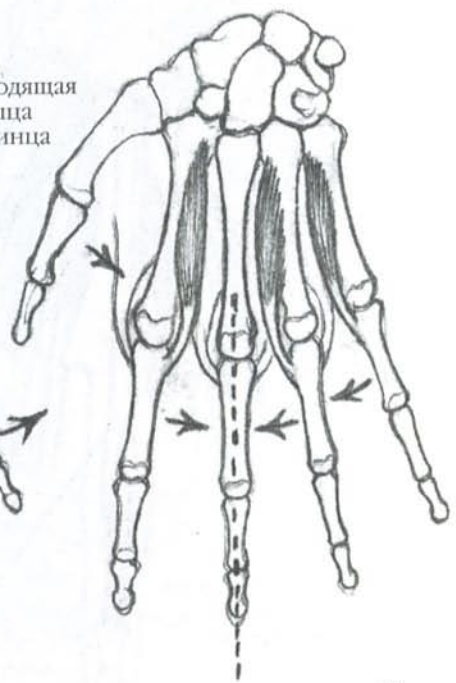
ВЫТЯЖЕНИЕ



ОТВЕДЕНИЕ
4-мя тыльными межкостными мышцами

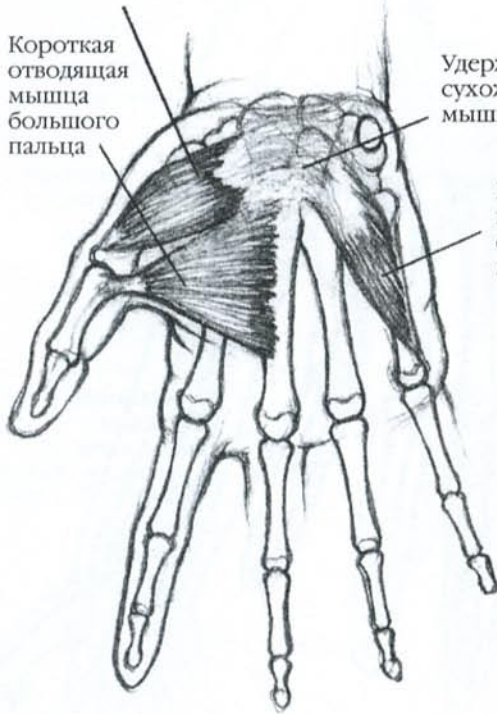


ПРИВЕДЕНИЕ
3-мя ладонными межкостными мышцами



СГИБАНИЕ

Мышца, противопоставляющая большой палец

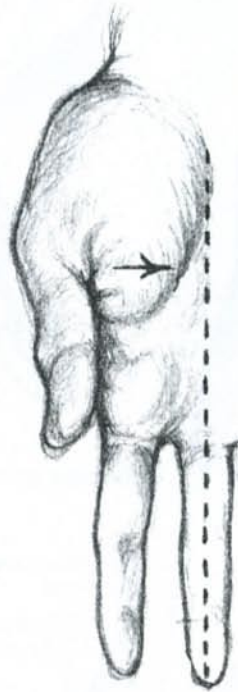


Короткая отводящая мышца большого пальца

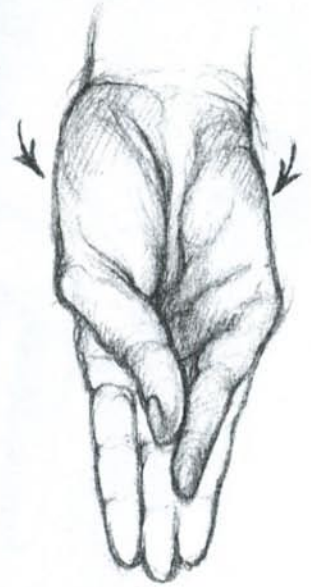Удерживатель сухожилий мышц-сгибателей

Мышца, противопоставляющая мизинец

Короткая отводящая мышца большого пальца в движении



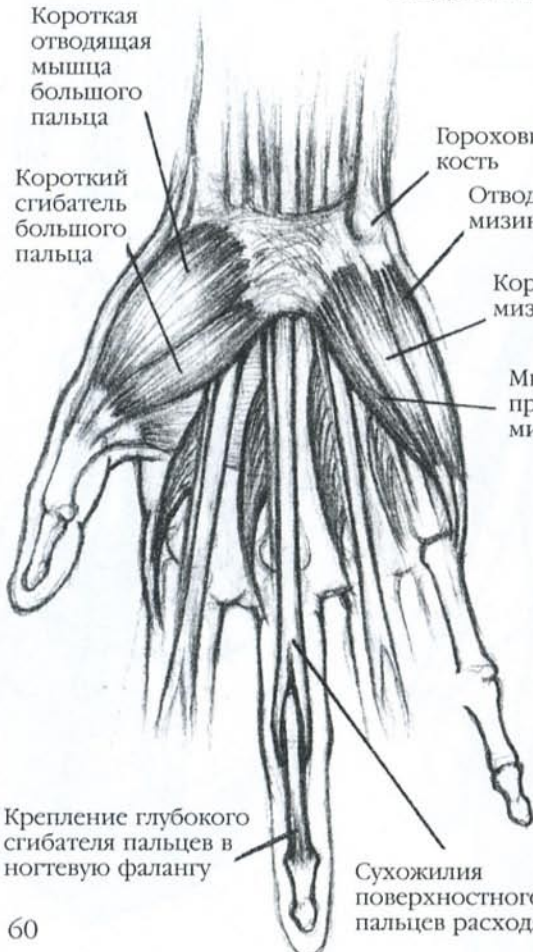
Две противопоставляющие мышцы в движении



Ладонь и большой палец

Короткая отводящая мышца большого пальца

Короткий сгибатель большого пальца



Гороховидная кость

Отводящая мышца мизинца

Короткий сгибатель мизинца

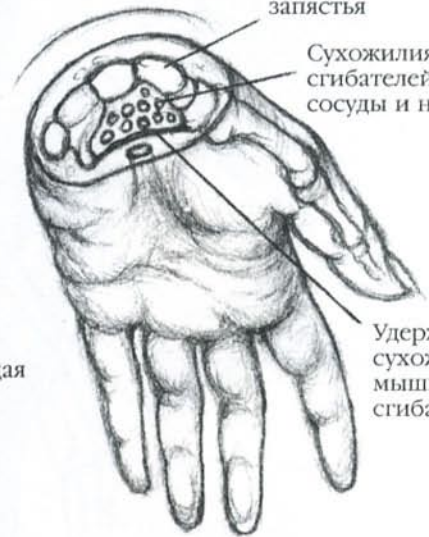
Мышца, противопоставляющая мизинец

Крепление глубокого сгибателя пальцев в ногтевую фалангу

Сухожилия поверхностного сгибателя пальцев расходятся

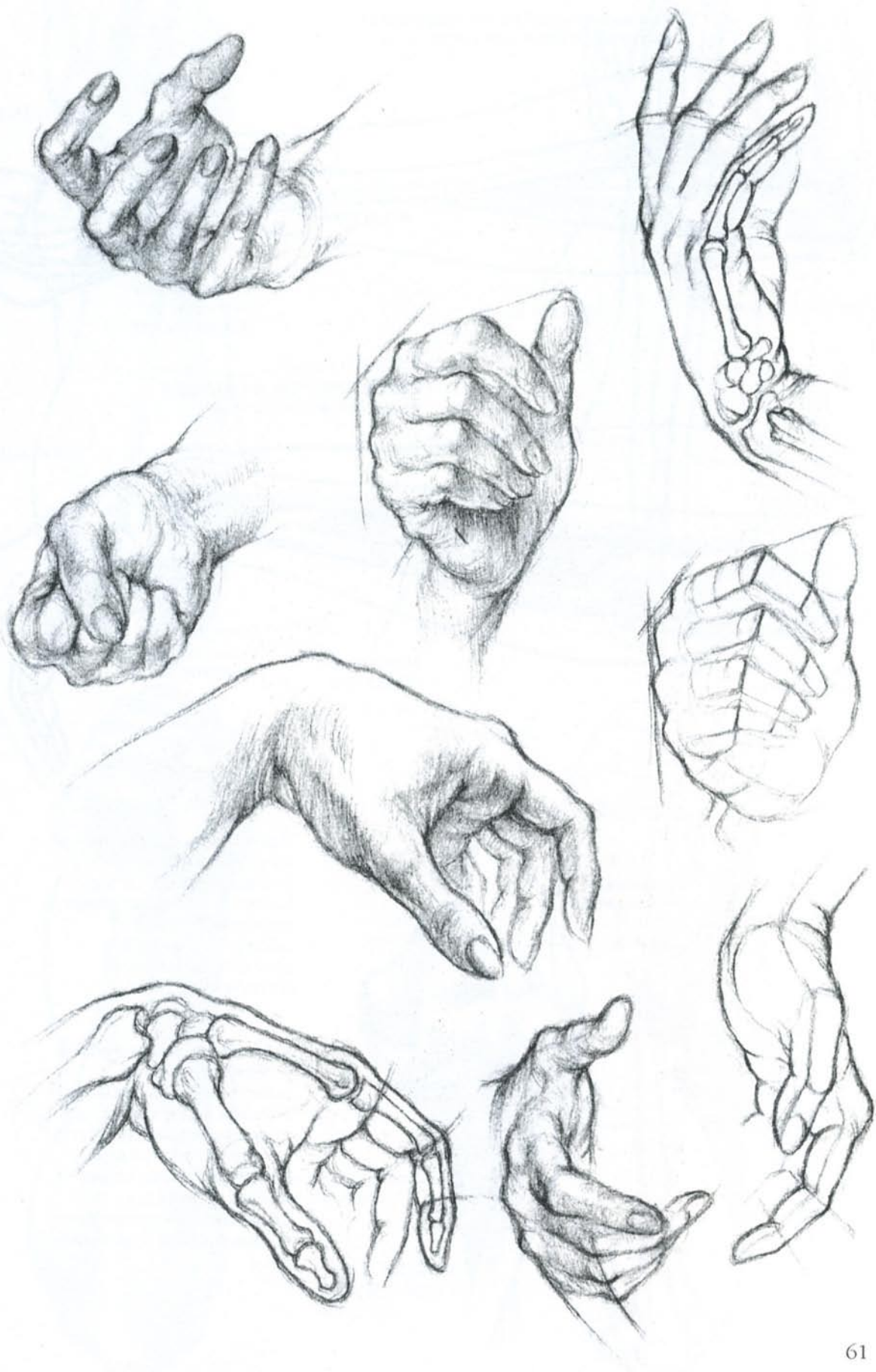Дуга костей запястья

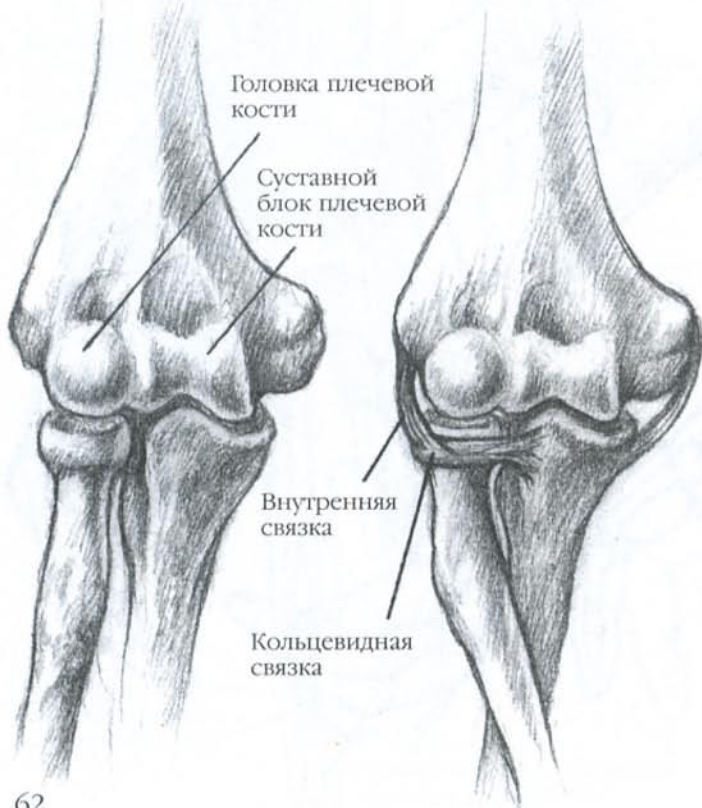
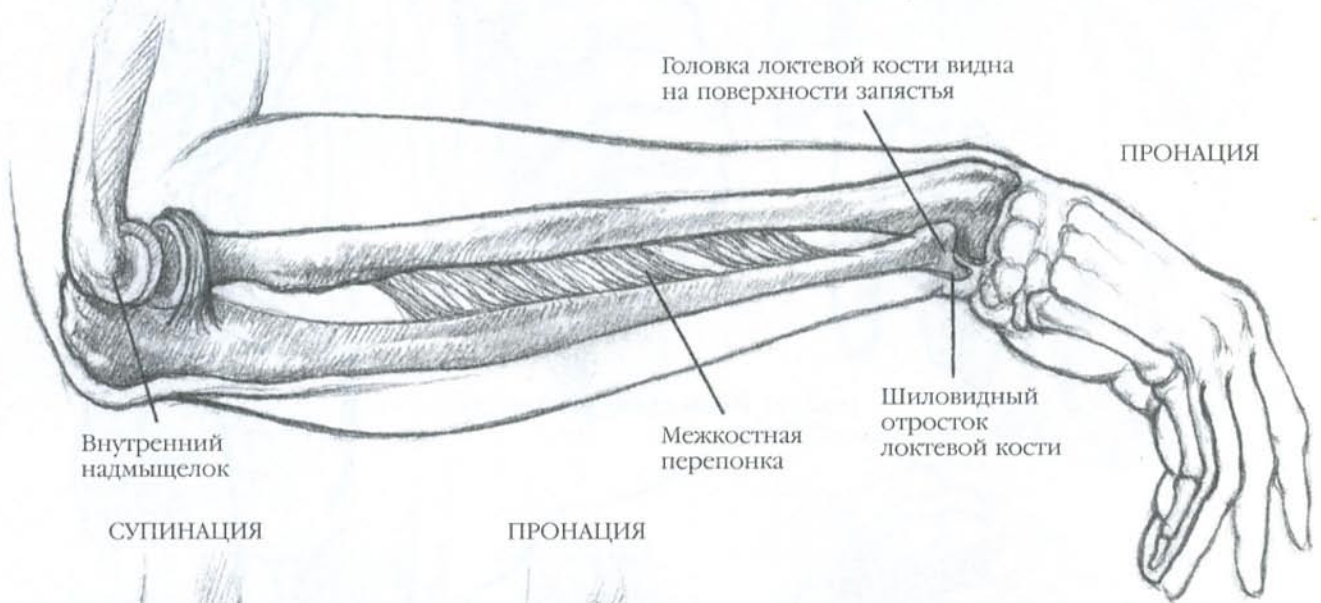
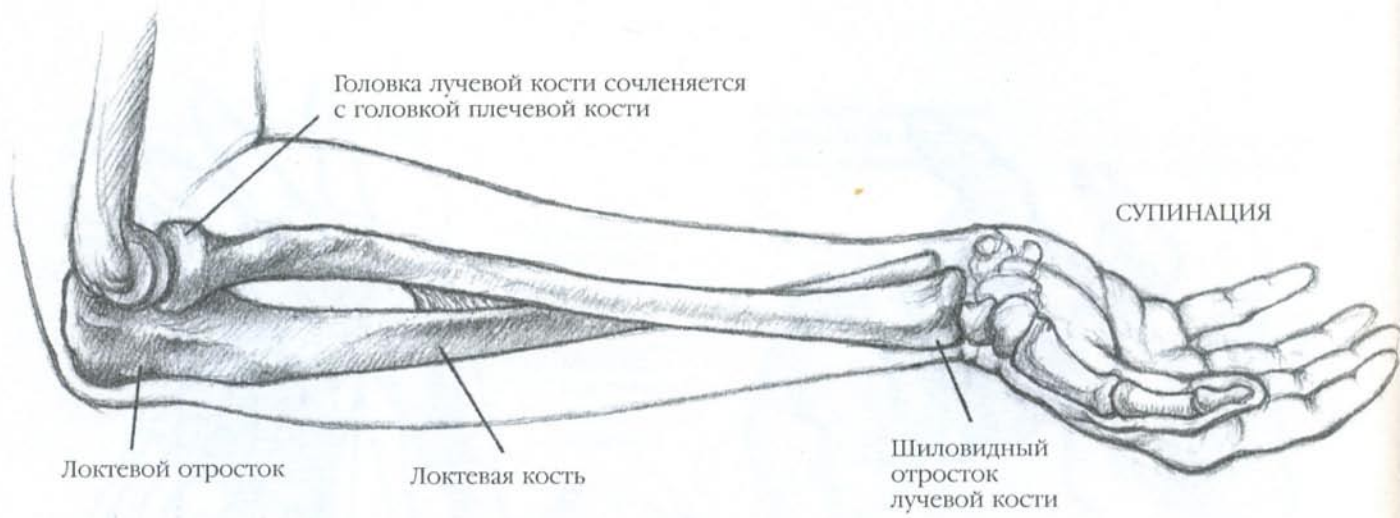
Сухожилия сгибателей, сосуды и нервы



Удерживатель сухожилий мышц-сгибателей

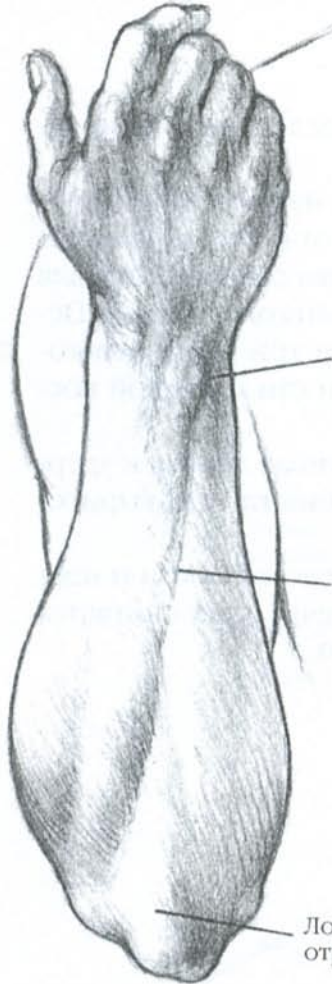
Кости запястья образуют дугу, которая защищает сухожилия-сгибатели. Волокнистая связка, называемая удерживателем сухожилий мышц-сгибателей, соединяет их и прикрепляется к наружному и внутреннему запястью, поддерживая дугу.





Локтевой сустав (на рис. вверху) показан в сгибе. Это шарнирный сустав, который находится между плечевой, лучевой и локтевой костями и отвечает за сгибание и разгибание руки.

Сочленение между лучевой и локтевой костями позволяет делать пронацию (лучевая кость заходит за локтевую и поворачивает кисть так, что большой палец становится ближе к телу). Супинация — это движение, поворачивающее большой палец руки назад, вбок.

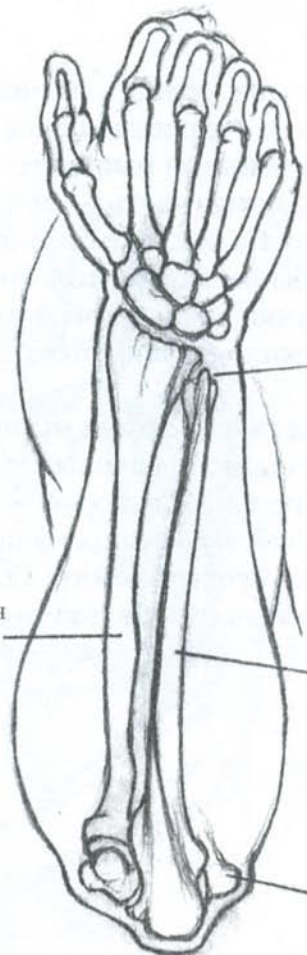

Шиловидный отросток локтевой кости

Задняя подкожная граница локтевой кости

ШАРНИРНЫЙ СУСТАВ ПЛЕЧЕВОЙ КОСТИ С ЛОКТЕВОЙ И ЛУЧЕВОЙ КОСТЯМИ

Локтевой отросток

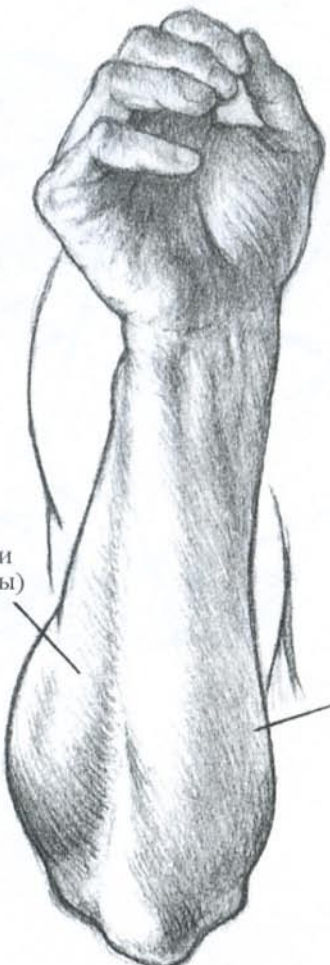


Шиловидный отросток локтевой кости

Лучевая кость

Локтевая кость

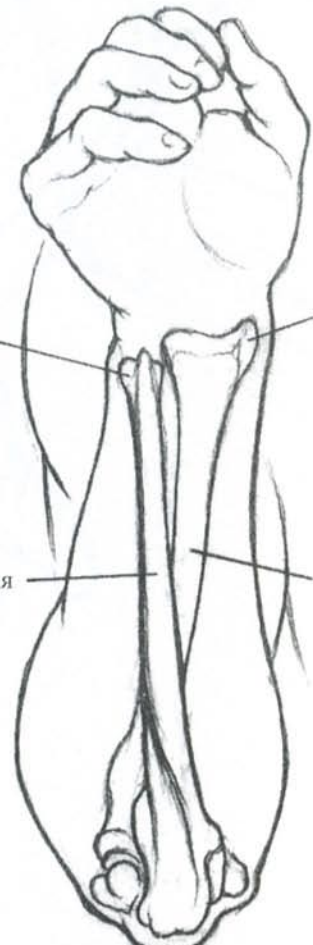
Наружный надмыщелок



Мышцы-разгибатели (экстензоры)

Мышцы-сгибатели (флексоры)

БЛОКОВИДНЫЙ ПЛЕЧЕЛУЧЕВОЙ СУСТАВ



Округлая головка локтевой кости

Шиловидный отросток лучевой кости

Локтевая кость

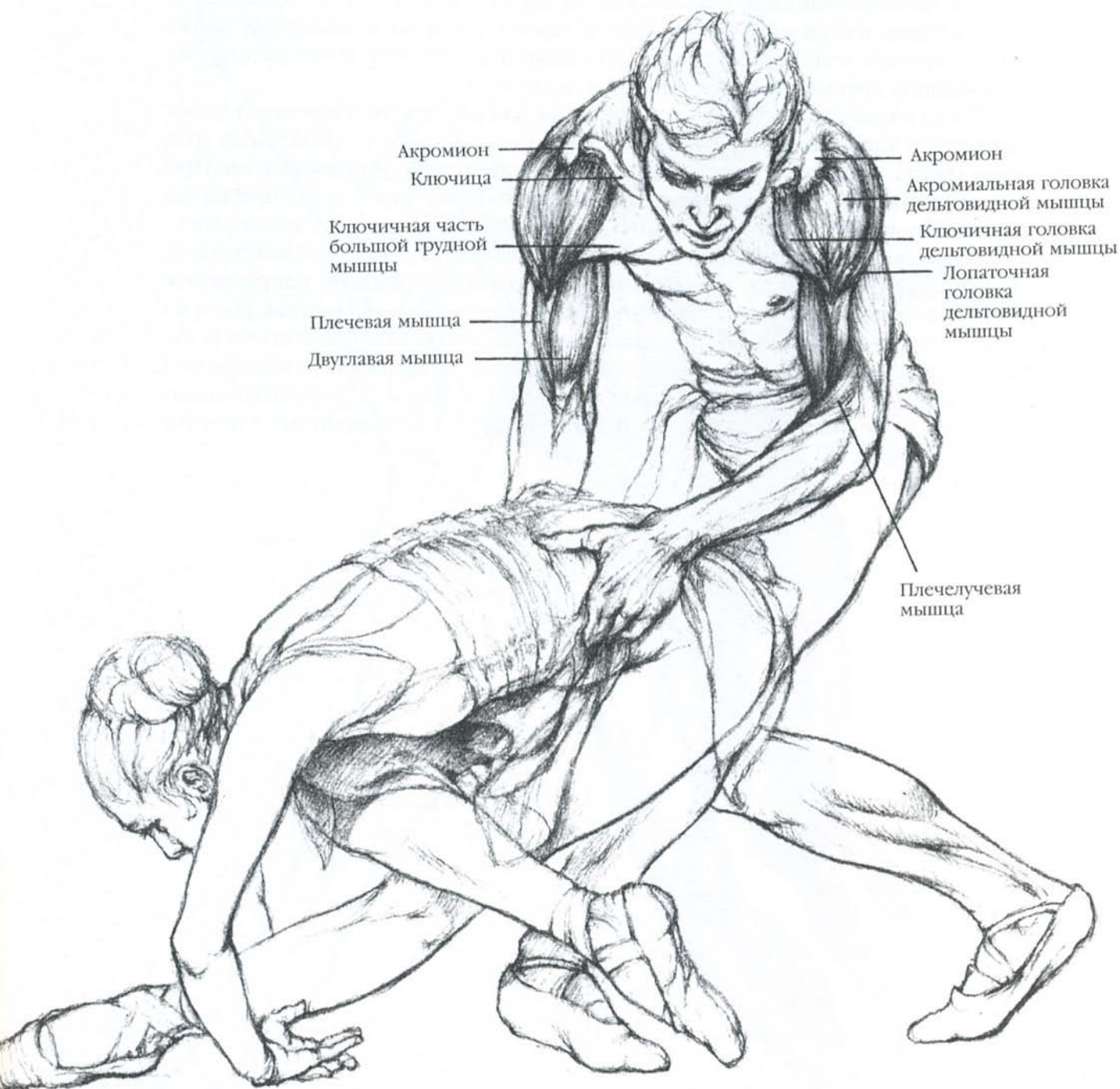
Лучевая кость

На рисунке область плечевого пояса специально выделена, чтобы показать главные сокращающиеся мышцы.

В дельтовидной мышце три части. Передний ее пучок начинается от ключицы, срединная часть — от края акромиона, а задняя — от нижнего края ости лопатки. На рисунке средние пучки мышцы танцовщика сокращаются для того, чтобы он мог не только поднять руку, но и приподнять балерину. Передние пучки мышц, сокращаясь, тянут руку вперед. Все три части дельтовидной мышцы прикрепляются к дельтовидной бугристости плечевой кости.

Двуглавая и плечевая мышцы сокращаются вместе, сгибая локоть и удерживая сустав неподвижным, в результате чего на поверхности тела вырисовывается рельефная форма.

Плечелучевая мышца начинается у нижней трети плечевой кости и идет вниз вдоль лучевой кости. Сокращаясь, сгибает предплечье. Она считается несущей мышцей и используется при переносе тяжестей.



Сокращаясь, мышца производит движение. Она также защищает сустав, совершая и внутреннюю, и внешнюю работу. Некоторые мышцы должны работать, преодолевая силу тяжести, как это делают мышцы на задней поверхности бедра, в передней части бедра и задней части ноги, поскольку должны поднимать человека из сидячего положения в стоячее. Именно поэтому эти мышцы крупнее и могут напрягаться сильнее.

Когда мышцу используют для поднятия из сидячего или лежачего положения или удержания веса с преодолением силы тяжести, оптимальный угол тяги (когда мышца работает с самой большой силой) — прямой угол. При отклонении угла тяги от прямого необходимо совершить дополнительную внутреннюю работу по соединению сустава, и сила поднятия уменьшается.

На рисунке танцовщик одновременно поднимает и поддерживает партнершу, поэтому мышцы, включенные в это движение, сильно напрягаются. Особенно развиты у него: срединная часть дельтовидной мышцы, которая поднимает плечевую кость; двуглавые мышцы, охватывающие лопатку и лучевую кость и сгибающие локоть; плечевая мышца, огибающая плечевую и локтевую кости и тоже участвующая в сгибании локтя; и плечелучевая мышца, идущая от нижней части тела плечевой кости к шиловидному отростку лучевой кости.







Опорные точки сидящей фигуры с поднятыми руками

Локтевой отросток локтевой кости.

Внутренний мыщелок плечевой кости.

Выпуклое тело трехглавой мышцы и ее плоское сухожилие, прикрепляющееся к локтевому отростку.

Лопатки с широкой мышцей спины над ней.

Яремная впадина.

Выпуклая форма грудной клетки.

Передняя подвздошная ость.

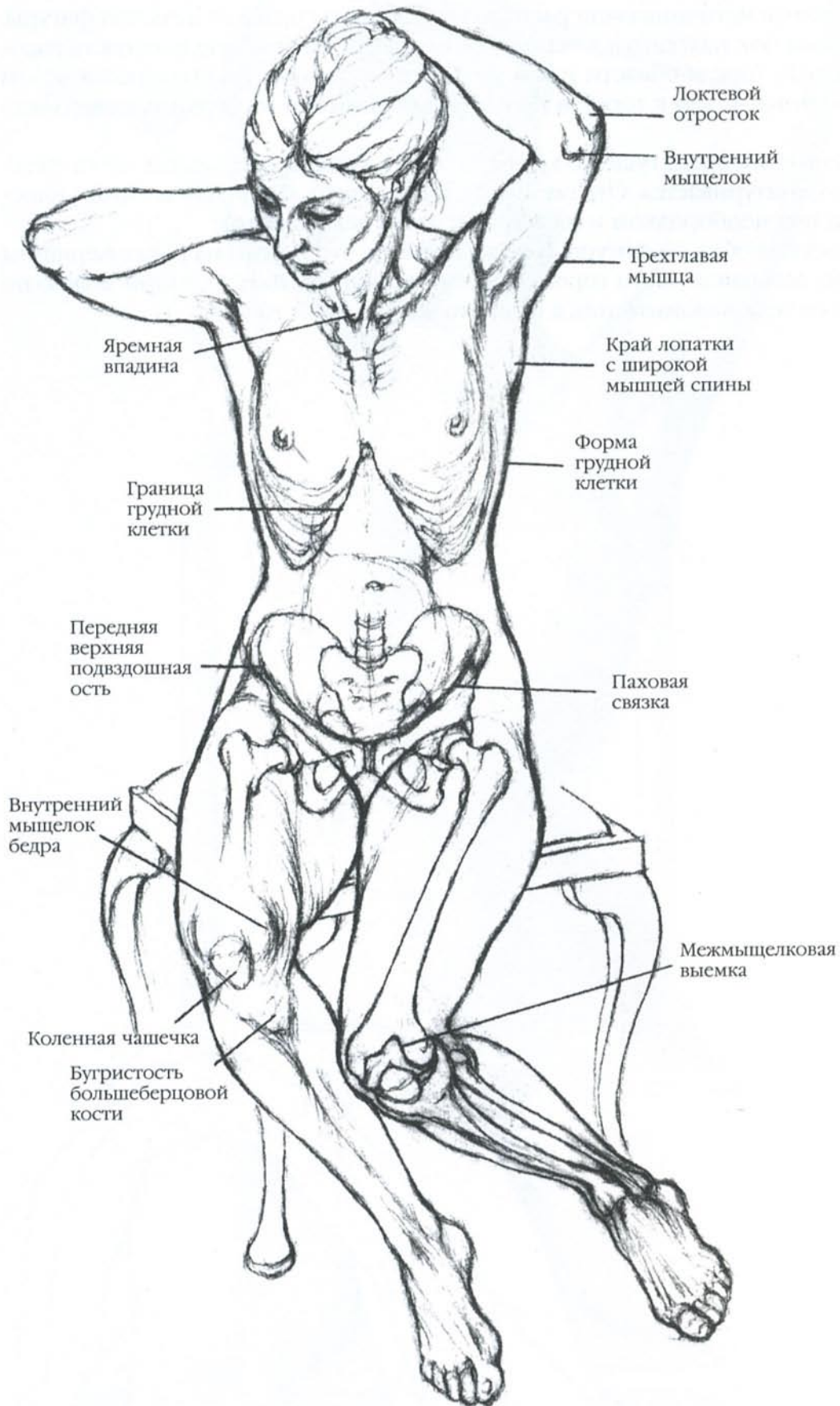
Хрящевидный край грудной клетки.

Движение паховой связки, идущее от передней подвздошной ости вниз к лонному холму. Это нижняя линия живота.

Округлая форма внутреннего мыщелка бедра и острый конец межмышцелковой выемки.

Коленная чашечка, слегка перемещающаяся в внешнему краю при согнутом колене.

Все эти границы можно прощупать пальцами или увидеть на себе в зеркале.



Локтевой отросток

Внутренний мыщелок

Трехглавая мышца

Край лопатки с широкой мышцей спины

Форма грудной клетки

Яремная впадина

Граница грудной клетки

Передняя верхняя подвздошная ость

Паховая связка

Внутренний мыщелок бедра

Межмышцелковая выемка


Коленная чашечка

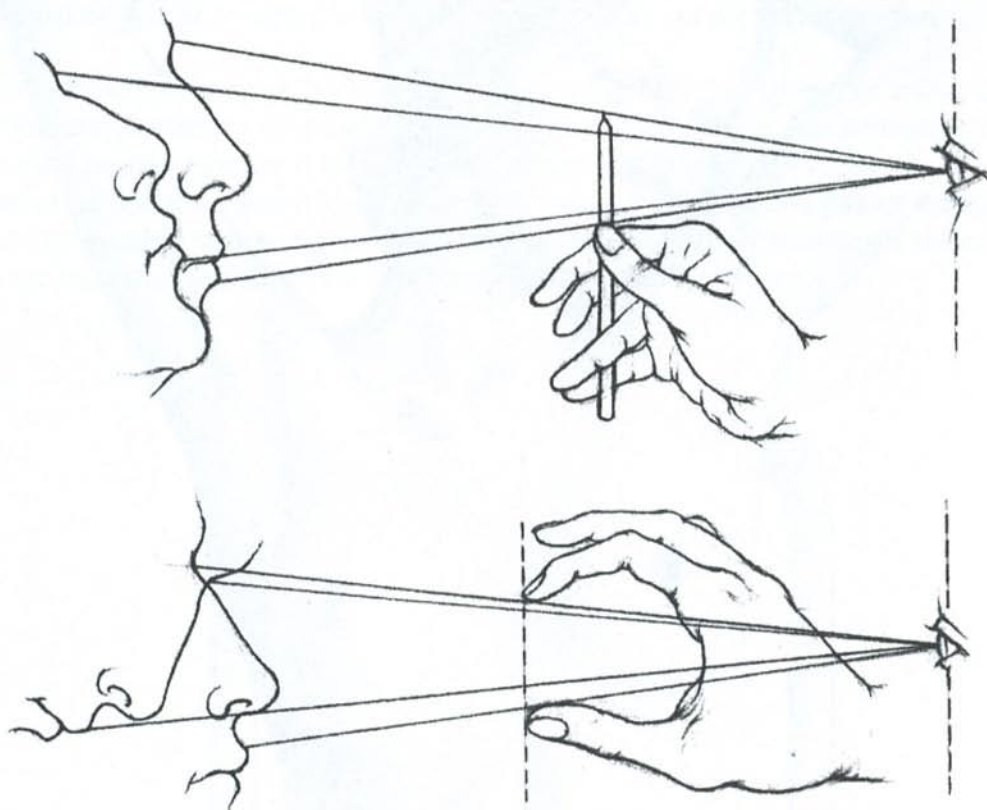
Бугристость большеберцовой кости

На рисунке источник света расположен сверху и справа от женской фигуры. Ее левый бок находится в тени. Свет не падает на боковую плоскость головы и шеи, торс и области рук и ног. Бедрa женщины располагаются почти под прямым углом к торсу, и поэтому свет лежит на их верхних поверхностях.

Тень становится гуще по краям, поэтому в некоторых местах слева фигура не оконтуривается. Отраженный свет, не очень яркий, высвечивает плоскости под подбородком и на верхней части левого бедра.

Светлые области фигуры (той же яркости, что и фон) на руках женщины и вниз по правой части торса обрисованы линией. Вместо линии можно по краю ее тела наложить тон, а если это живопись — то цвет.



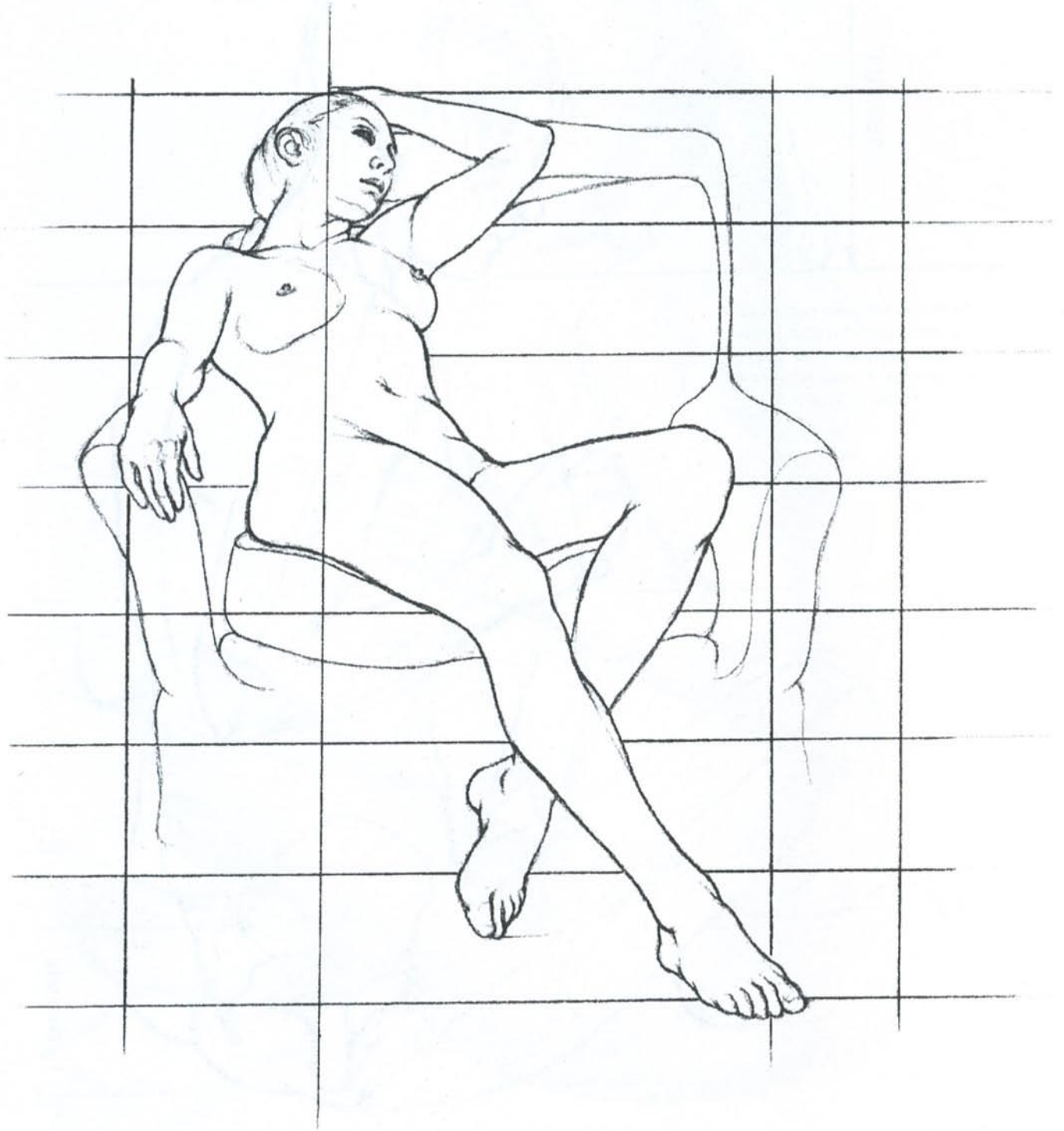


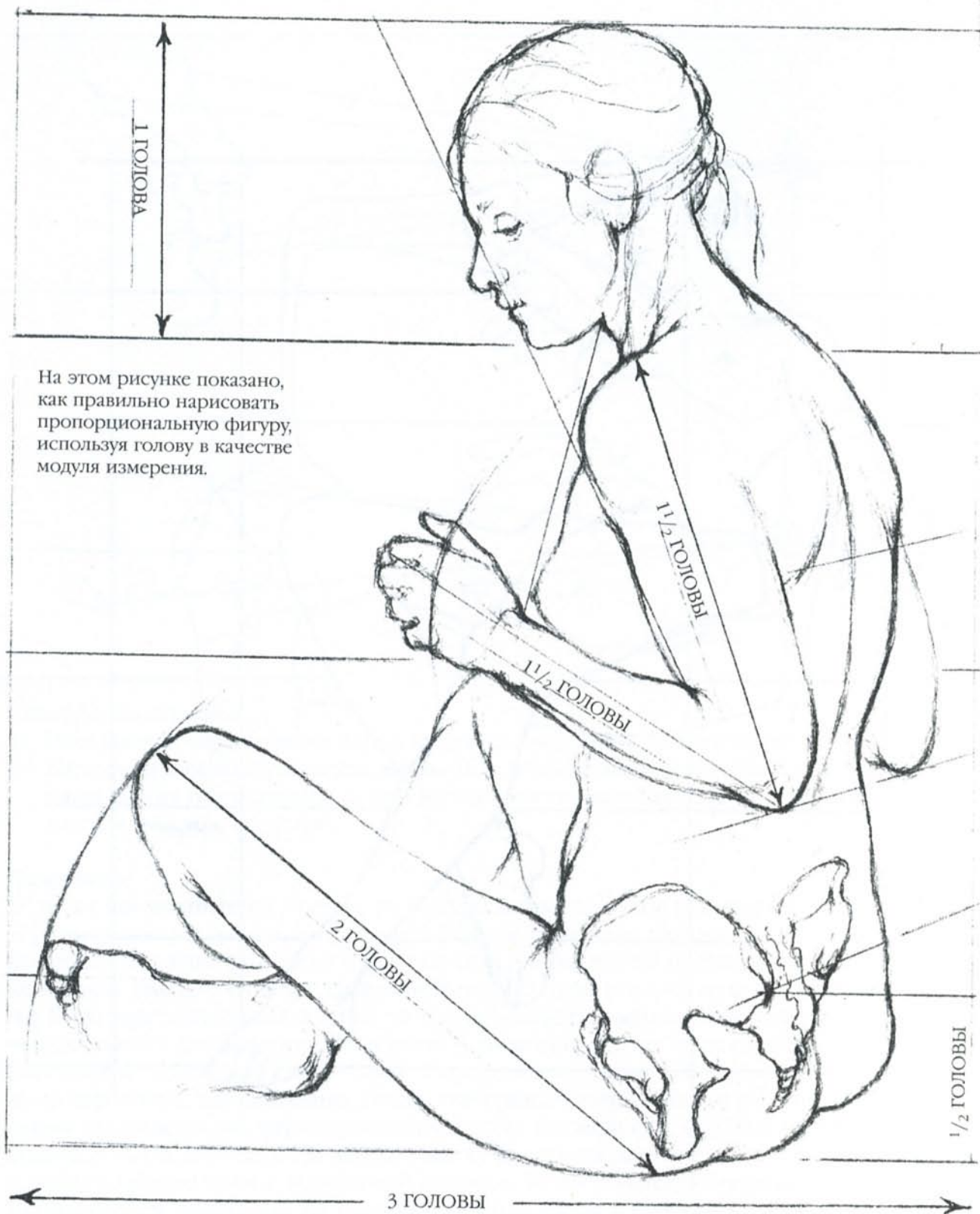Способы измерений:

1. Рука вытягивается прямо перед художником, локоть остается жестким.
2. Карандаш или воображаемая линия между большим и указательными пальцами всегда параллельны (в той же плоскости) вашему лицу и поворачиваются вместе с моделью.

Например:

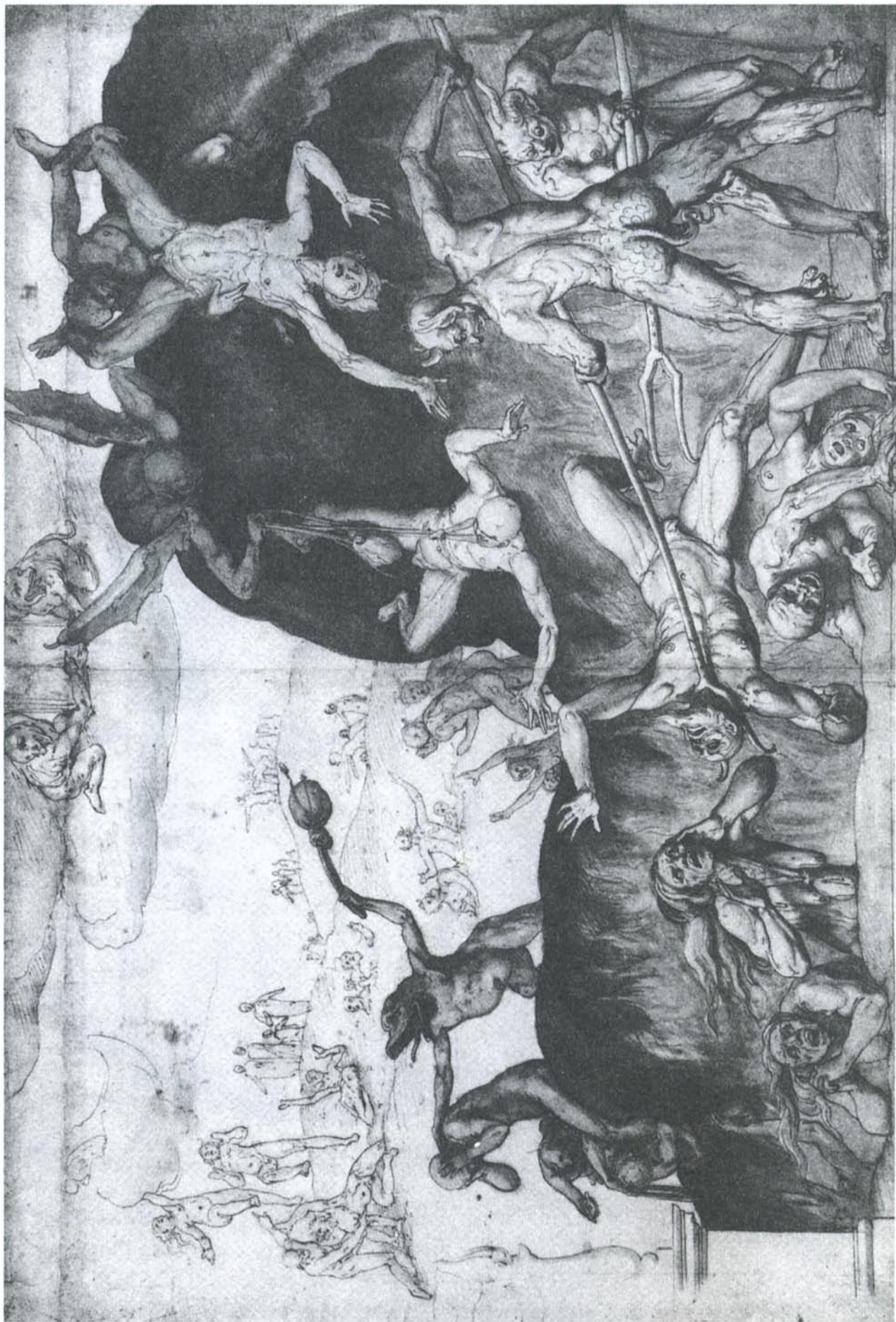Если вы посмотрите на модель, то быстро поймете, какое расстояние между верхом головы и низом подбородка. Затем с помощью карандаша или руки вы двигаетесь вниз по той же параллельной линии, чтобы посмотреть, сколько «голов» уместится в предложенной позе. В этой позе их чуть больше семи. Если перспектива была иной, то «голов» было бы меньше или больше. Отметьте линию, где оканчиваются ноги. Большой палец на ноге находится на расстоянии примерно семи голов. Опустите еле заметный перпендикуляр вниз страницы, как показано. Вновь измерив голову, пойдите перпендикулярно проведенному перпендикуляру, чтобы посмотреть, сколько голов до большого пальца ноги, и сделайте отметку. В данном рисунке это расстояние примерно равно трем с половиной головам. Точка колена (коленная чашечка) находится примерно на расстоянии трех голов в сторону и трех голов вниз. Проведя несколько измерений, модулем которых является голова, и наметив их на листе бумаги, вы можете быстро сделать эскиз фигуры, не искажив его пропорции.



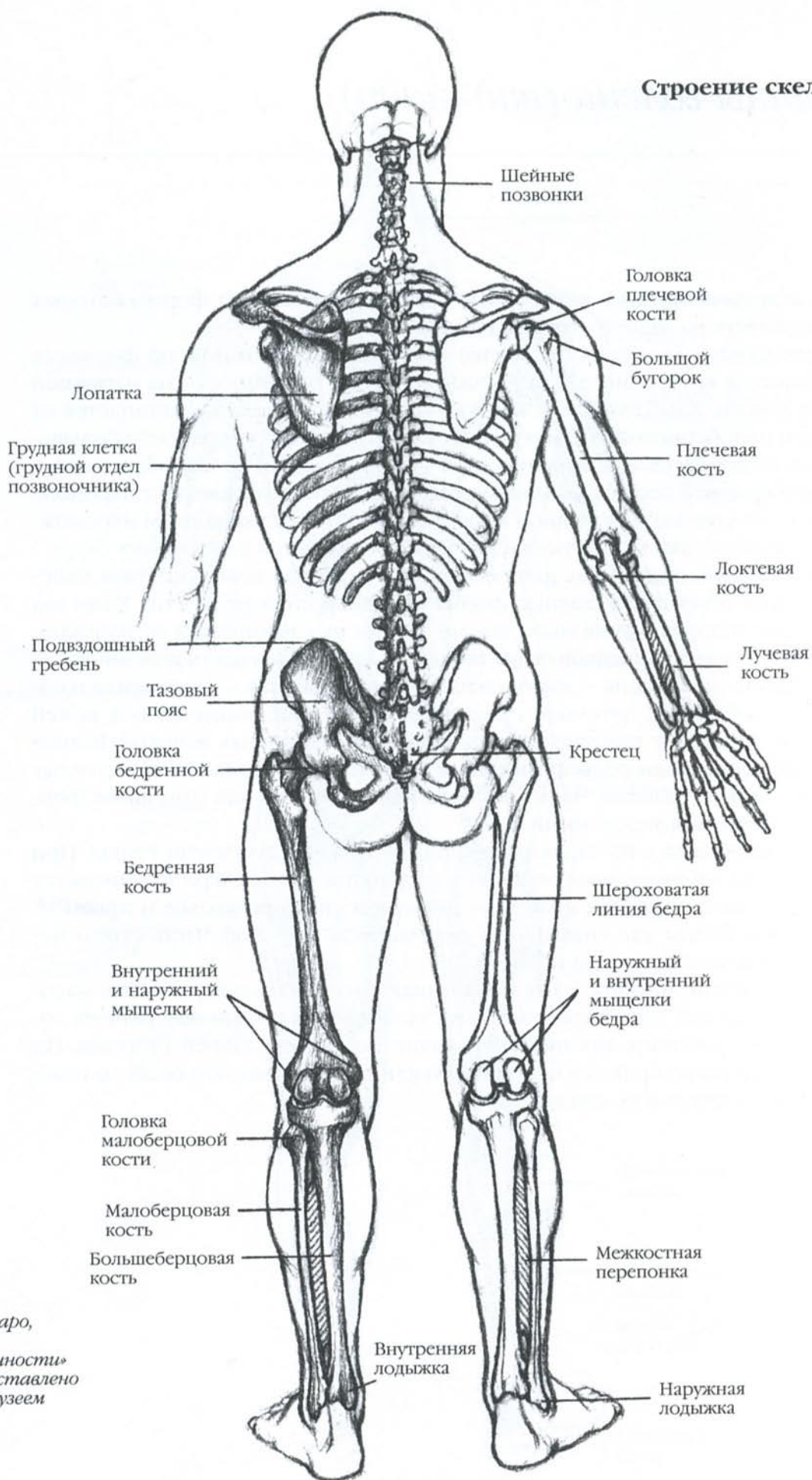


На этом рисунке показано, как правильно нарисовать пропорциональную фигуру, используя голову в качестве модуля измерения.





Строение скелета



Мышцы голени (вид сзади)

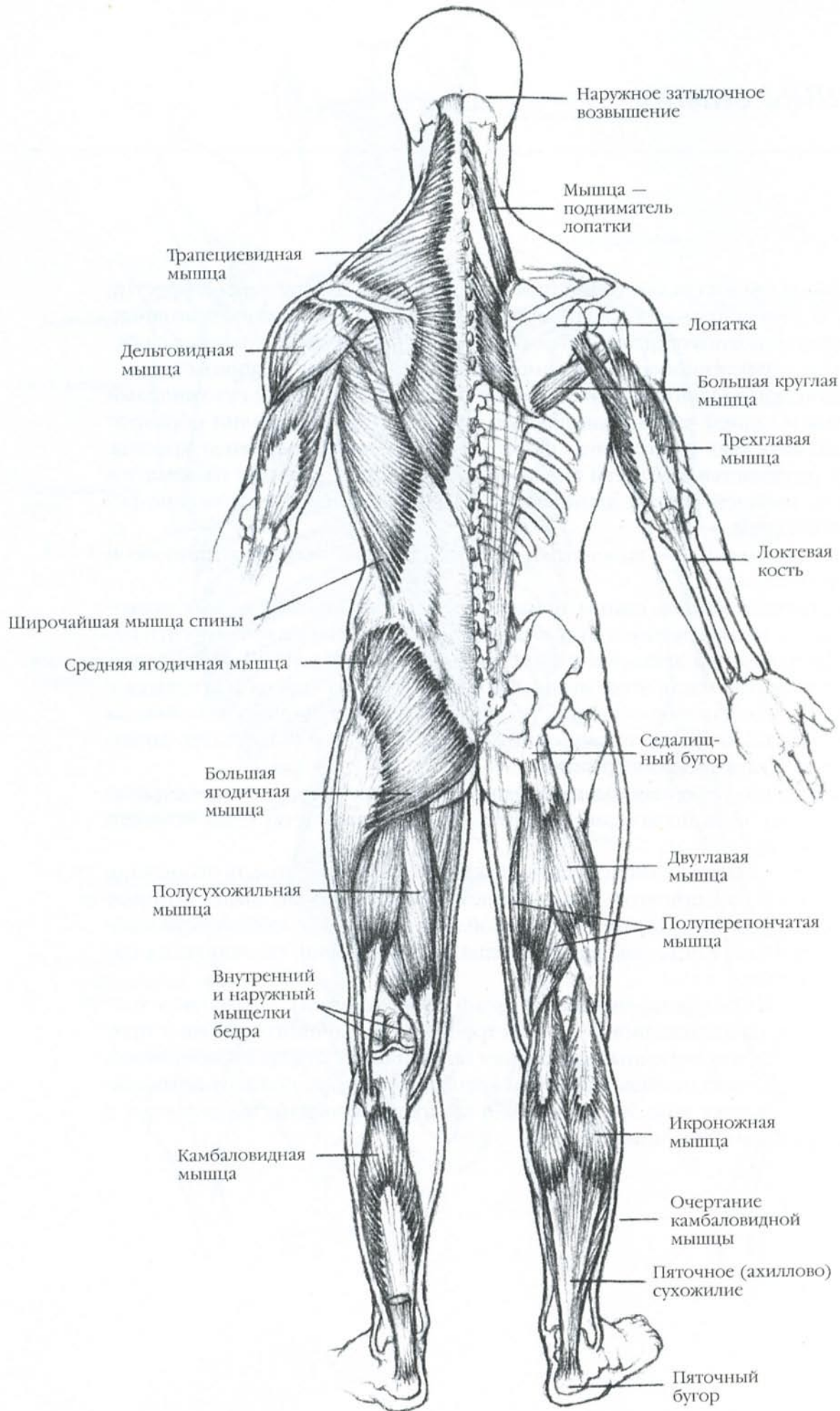
Камбаловидная мышца и икроножная мышца — две мышцы, формы которых можно видеть на задней стороне голени.

Камбаловидная мышца (*m. soleus*) лежит под икроножной, но формы ее наружного и внутреннего краев можно видеть в особенности на наружной стороне ноги. Камбаловидная мышца — большая и плоская, начинается от головки малоберцовой кости и шероховатости задней поверхности большеберцовой кости, ее сухожильная дуга перекидывается от малоберцовой к большеберцовой кости. Камбаловидная мышца действует вместе с икроножной. Сухожилие камбаловидной мышцы срастается с сухожилием икроножной и образует ахиллово сухожилие, которое крепится к пяточному бугру.

Икроножная мышца (*m. gastrocnemius*) — крупная поверхностная мышца, которая отвечает за главную форму на задней стороне голени. У нее два тела и две головки. Двумя мышечными телами она начинается от наружного и внутреннего мыщелков бедра и охватывает заднюю часть коленного сустава. Затем обе мышцы — икроножная и камбаловидная — срастаются и образуют одно общее пяточное сухожилие. Оно вырисовывается под кожей жесткой линией от пяточного бугра к области мышечных волокон. В этом месте хорошо виден рельеф мышцы, в особенности у атлетов, чьи ножные мышцы сильно развиты. Часто оба тела мышцы видны как отдельные формы с углублением между ними.

Камбаловидная и икроножная мышцы — главные сгибатели стопы. При сокращении их мышечных волокон пятка поднимается вверх и становится видна подошва ноги. Эти мышцы — движущая сила при ходьбе и прыжках. Они всегда видны как утолщенная форма, когда передняя часть стопы поставлена на землю, а пятка поднята.

Три глубокие мышцы, которые начинаются от большеберцовой и малоберцовой костей, с перекрещенными сухожилиями позади внутренней лодыжки (она работает, как шкив) увеличивают рельеф задней стороны. Но эти мышцы располагаются на костях голени так глубоко, что особого пластического значения не имеют.



Мышцы спины

Две мышцы ОБЩЕГО РАЗГИБАТЕЛЯ СПИНЫ (*m. sacrospinalis*) крепятся к крестцу, черепу и структурам между двумя этими точками. Это длинные, мощные, сильнейшие разгибатели туловища. Они видны как длинные колонны с обеих сторон позвоночника и особенно выдаются в области поясницы.

ОБЩИЙ РАЗГИБАТЕЛЬ СПИНЫ начинается большими плоскими сухожилиями у крестца и задней части подвздошного гребня. Пара сухожилий образуют большую плоскую треугольную форму на ягодицах за областью крестца. Мышца разделяется в области поясницы на три части, которые называются остистой мышцей спины, длиннейшей мышцей спины и подвздошно-реберной мышцей.

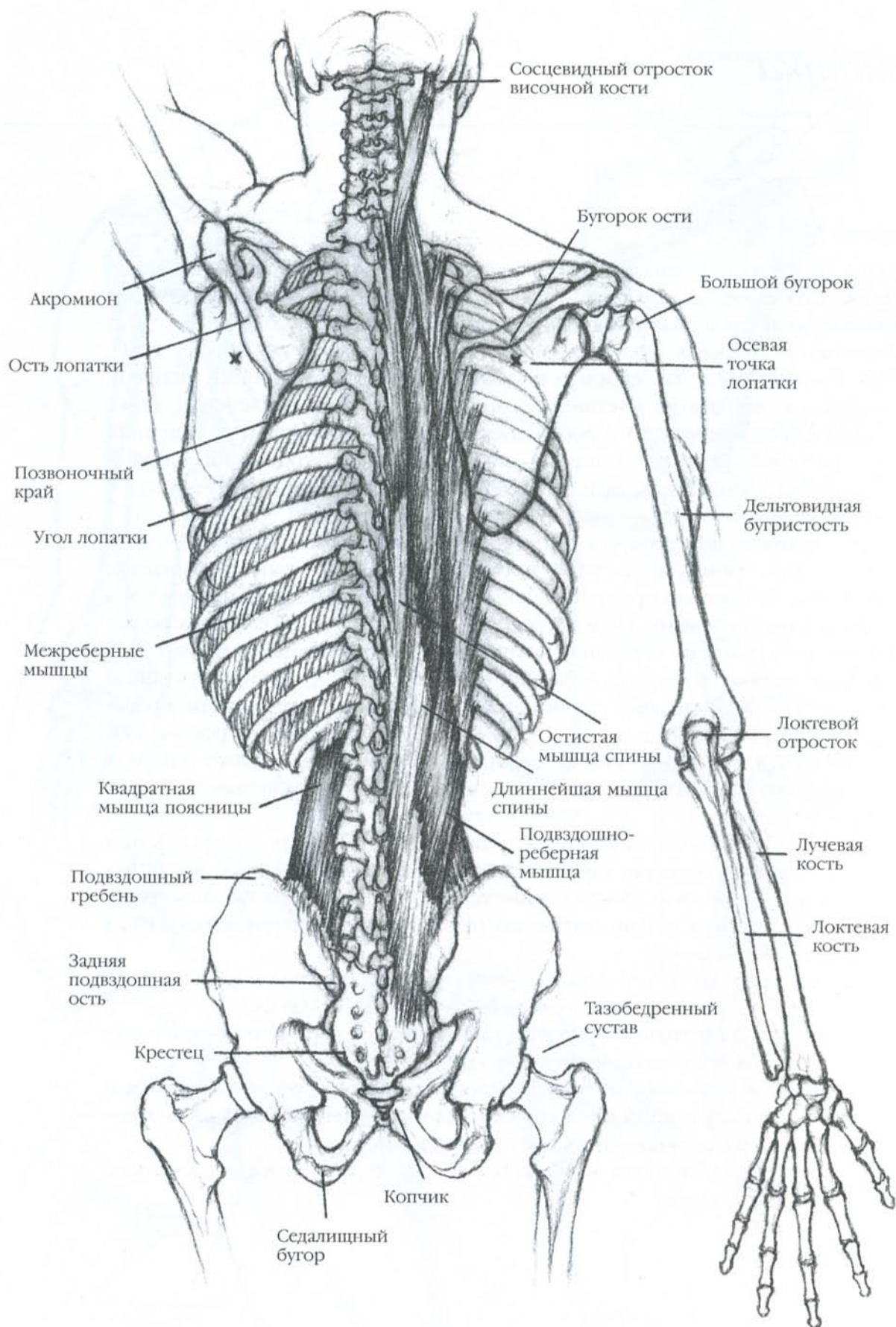
Остистая мышца — маленькая, прикрепленная к ости поясничного и грудного позвонков.

Длиннейшая мышца спины прикреплена к поясничному отделу позвоночника (5), всему грудному отделу позвоночника (12) и нижним десяти ребрам. Частично она крепится к поперечным отросткам II—VI шейных позвонков. А другая часть этой мышцы продолжается до черепа и крепится к заднему краю сосцевидного отростка височной кости. Длиннейшая мышца спины, объединяя череп, позвоночник, ребра, крестец и таз, создает удивительную, уникальную конструкцию.

Подвздошно-реберная мышца крепится к ребрам и поперечным отросткам IV—VI шейных позвонков, соединяя всю грудную клетку с движениями позвоночника.

Когда обе мышцы ОБЩЕГО РАЗГИБАТЕЛЯ СПИНЫ сокращаются, позвоночник отклоняется назад, при этом можно увидеть длинные столбы мышц, которые становятся более выпуклыми у срединной линии спины, в особенности в области поясницы. Когда сокращается одна из этих мышц, позвоночник наклоняется вбок.

Квадратная мышца поясницы (*m. quadratus lumborum*) — короткая толстая мышца, начинающаяся у задней стороны подвздошного гребня и прикрепляющаяся к поперечным отросткам поясничного отдела позвоночника и XII ребру. Начало мышцы шире, чем крепление к ребру, поэтому ее наружный край образует угол. Масса и мощь квадратной мышцы добавляются к общему разгибателю спины.



ЛОПАТКА (*scapula*) — очень важная для художников кость скелета, ибо у нее сложное строение, к ней крепится много мышц, она перемещается и принимает участие в различных движениях.

Лопатка — плоская треугольная кость, слегка выгнутая сверху вниз, чтобы соответствовать своему положению против грудной клетки. Соединяясь с ключицей суставом, вместе они создают плечевой пояс. Верхний ее угол доходит до II ребра; нижний угол — сильная и утолщенная кость, к которой крепятся мышцы, — обычно достигает уровня VII ребра. У внешнего угла лопатки находится суставная ямка, где лопатка сочленяется с головкой плечевой кости суставом.

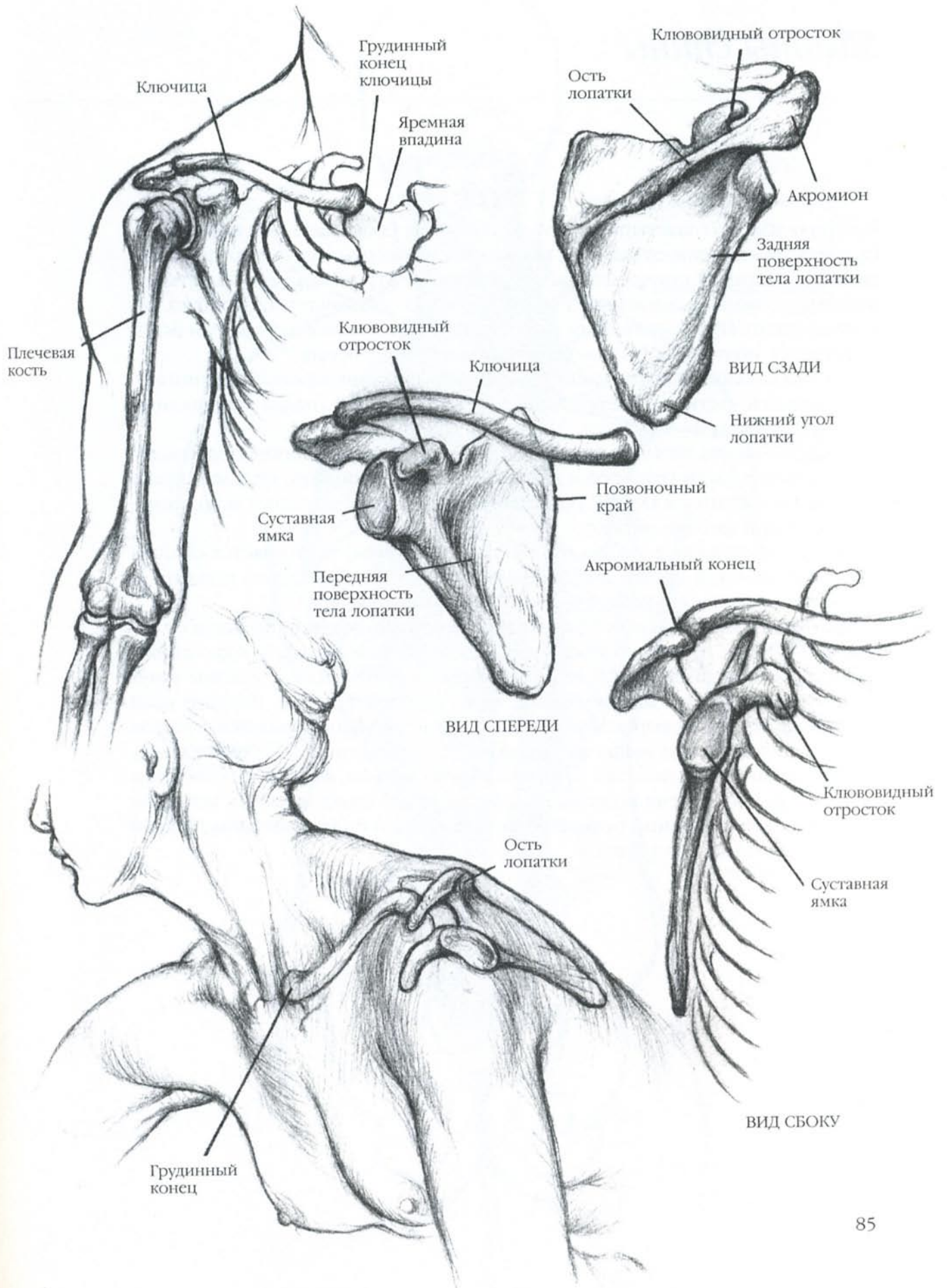
Через заднюю поверхность лопатки идет диагональная кость — ость лопатки. Она тянется до плоского выступа, который называется акромионом. Его можно прощупать на своем плече, когда рука находится в расслабленном состоянии. Положите пальцы на плечо и сразу почувствуете верхнюю поверхность акромиона, поскольку он находится прямо под кожей. Пластина ости лопатки тоже находится под кожей, она идет по спине вниз под углом. Эти опорные точки надо определять на поверхности. Кроме акромиального отростка, в лопатке есть еще один маленький отросток, похожий на палец, который называется клювовидным. Он выступает с передней поверхности лопатки и является местом закрепления двуглавой и клювоплечевой мышц.

Образно говоря, лопатка на спине подобна плоту. Прикрепленные к ней мышцы — веревки, которые тянут лопатку во всех направлениях. Когда человек пожимает плечами, лопатка движется вверх и вниз и слегка поворачивается вокруг своей оси. При движении рук лопатка поворачивается назад и вперед более интенсивно.

При движении плечевого пояса определяйте три опорных ориентира:

1. Изменение угла ости с акромионом при повороте лопатки.
2. Нижний угол, заметный как круглая коническая форма, двигающаяся под широкой мышцей спины, которая лежит над углом.
3. Граница позвоночника, иногда видимая как форма, поднимающаяся с грудной клетки, а иногда глубоко лежащая в углублении, когда рука отводится назад и сокращающиеся мышцы закрывают ее.

У разных людей лопатка отличается по размеру и форме (короткая, длинная, широкая, узкая).



Мышцы спины

Ременная мышца (пластырная) (*m. splenius*) идет сбоку шеи. Она поднимается вверх по спирали от выйной связки и остей первых шести грудных позвонков, частично прикрепляясь к поперечным отросткам первых четырех шейных позвонков и частично к заднему краю сосцевидного отростка височной кости. При сокращении мышц голова наклоняется в сторону и поворачивается, поэтому лицо поворачивается в ту же сторону.

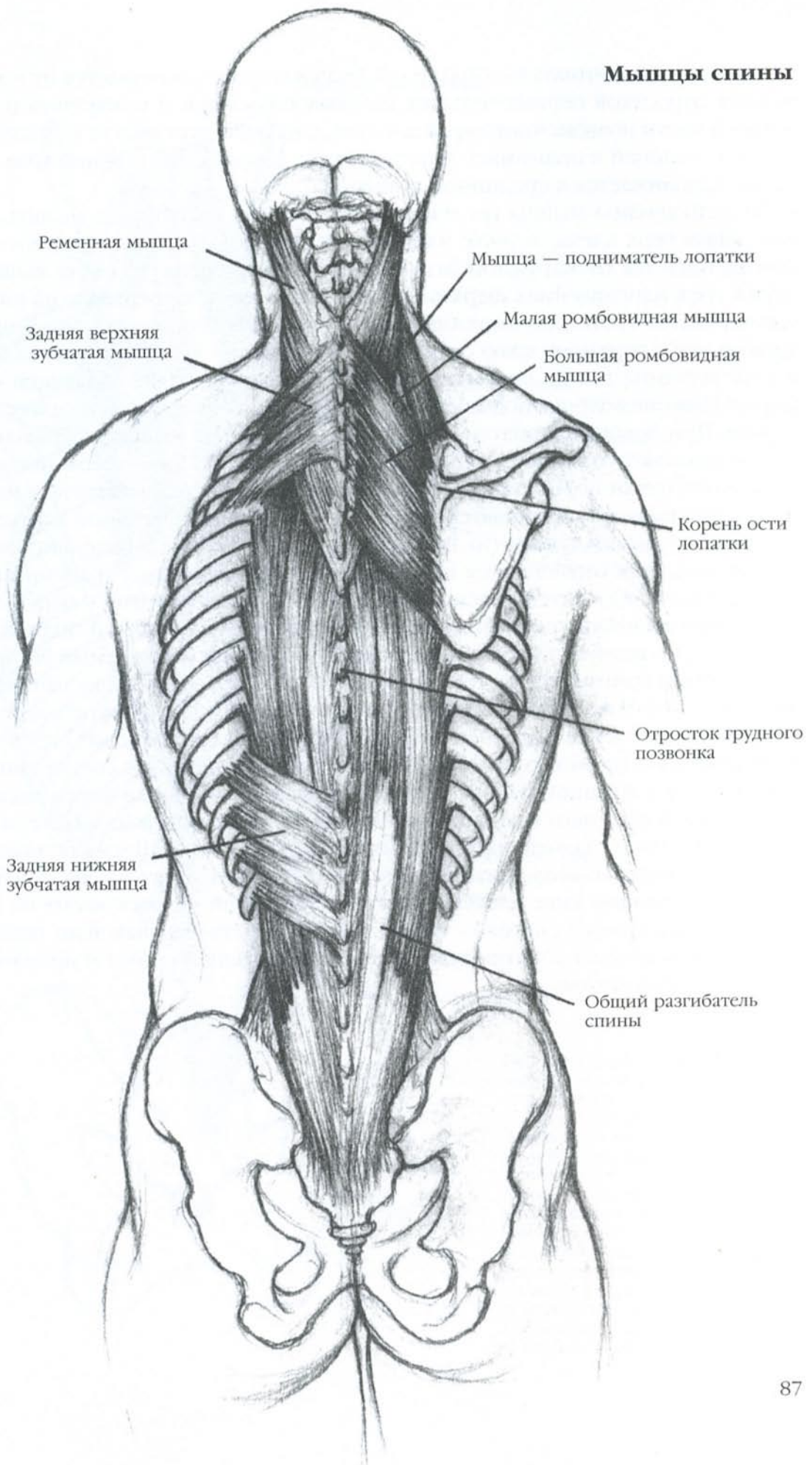
Задняя верхняя зубчатая мышца (*m. serratus posterior superior*) поднимается от нижней части шейного и верхней части грудного отдела позвоночника и крепится ко II—V ребрам.

Задняя нижняя зубчатая мышца (*m. serratus posterior inferior*) поднимается от нижней части грудного и верхней части поясничного отделов позвоночника и крепится к IX—XII ребрам. Обе эти мышцы опускают и поднимают ребра при вдохе и выдохе.

Малая ромбовидная мышца (*m. rhomboideus minor*) поднимается от нижней части выйной связки и от остей VII шейного и I грудного позвонков; крепится к позвоночному краю лопатки у основания ости.

Большая ромбовидная мышца (*m. rhomboideus major*) поднимается от остей II, III, IV и V грудных позвонков; крепится к позвоночному краю лопатки между основанием ости и ее нижним углом. Ромбовидные мышцы тянут лопатку вверх и вниз и приближают ее к срединной линии. Нижний край ромбовидных мышц вырисовывается под трапециевидной мышцей, которая лежит на них. Все три мышцы становятся рельефными в промежутке между позвоночным краем лопатки и позвоночным столбом, когда руки отводятся назад. Если в это время позвоночник отклоняется назад, в работу вступают остистые мышцы спины, рельеф мышц становится более выпуклым, и край лопатки попадает в углубление.

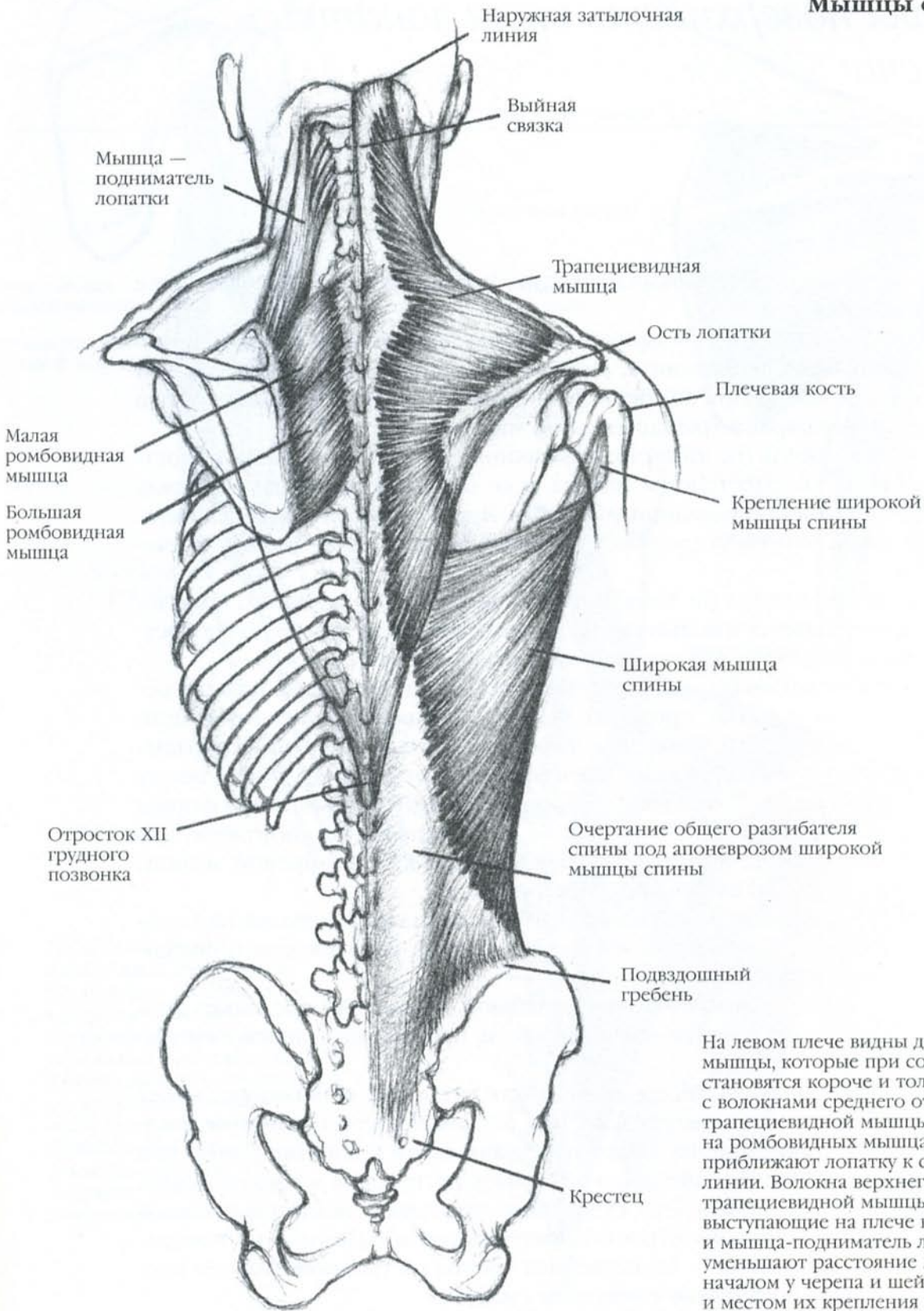
Мышцы спины



Мышца — подниматель лопатки (*m. levator scapulae*) начинается от поперечных отростков первых четырех шейных позвонков и прикрепляется к верхней части позвоночного края лопатки. Она действует вместе с трапецевидной мышцей и поднимает лопатку. При ее сокращении нижний угол лопатки приближается к срединной линии.

Трапецевидная мышца (*m. trapezius*) — плоская треугольная мышца, занимающая верх плеча, заднюю часть шеи и среднюю часть грудной клетки. Она начинается от наружной затылочной линии черепа. Волокна мышцы идут в трех направлениях. Верхние — вниз от черепа, закрепляясь на плоской наружной трети ключицы. Средние — идут почти горизонтально и прикрепляются к верхнему краю ости лопатки и средней части акромиона. Это и есть вершина плеча, покрытая трапецевидной мышцей, задающей его форму. Нижние волокна поднимаются к нижнему краю ости лопатки и ее бугоркам. При повороте лопатки вперед верхние волокна мышцы сокращаются и поднимают угол плеча, а нижние тянут ость вниз. При полном повороте верхние пучки полностью сокращаются и возвышаются на плече, а нижние растягиваются и становятся плоскими, прижимаясь к грудной клетке.

Широкая мышца спины (*m. latissimus dorsi*) начинается в виде широкого апоневроза, простирающегося от VII шейного позвонка (под трапецевидной мышцей), всех остей поясничных и крестцовых позвонков и наружной части подвздошного гребня, начиная от области задней верхней подвздошной ости. В поясничной области эта мышца образует сухожильный апоневроз, который начинается от трех нижних ребер. Эта большая пластина сходится в одной точке вверху, полностью поворачиваясь, и прикрепляется к плечевой кости на ее передней стороне. В результате ее толстый округлый край видно, когда он выходит из области грудной клетки для соединения с рукой. Как и у грудной мышцы, ее самый нижний начальный конец подворачивается и становится верхним концом крепления. Апоневроз отчетливо виден под кожей задней части подмышечной впадины. Широкая мышца спины участвует во всех движениях, где рука отводится назад. Она поворачивает в суставной ямке плечевую кость вперед. Если человек висит на руках, широкая мышца спины — главная мышца, заставляющая тело подниматься. Нижний угол лопатки покрыт широкой мышцей спины и прижимает ее к грудной клетке.



На левом плече видны две ромбовидные мышцы, которые при сокращении становятся короче и толще. Вместе с волокнами среднего отдела трапециевидной мышцы, которая лежит на ромбовидных мышцах, они приближают лопатку к срединной линии. Волокна верхнего отдела трапециевидной мышцы, рельефно выступающие на плече при сокращении, и мышца-подниматель лопатки уменьшают расстояние между их началом у черепа и шейных позвонков и местом их крепления к лопатке. Сокращаясь, они поднимают лопатку, и человек пожимает плечами.

Задняя поверхность тела лопатки и плечо

Сзади лопатка закрыта четырьмя мышцами. Все они крепятся сухожилием к бугру плечевой кости.

Надостная мышца (*m. supraspinatus*) поднимается от ости лопатки. Ее волокна сходятся под акромионом, а сухожилия прикрепляются к большому бугру плечевой кости. Она помогает дельтовидной мышце поднимать руку и почти целиком покрыта трапециевидной мышцей.

Подостная мышца (*m. infraspinatus*) начинается с большей части подостной ямки лопатки. Это толстая мышца, и ее округлая форма видна между трапециевидной и дельтовидной мышцами. Вместе с задней частью дельтовидной мышцы они тянут руку назад и поворачивают назад головку плечевой кости.

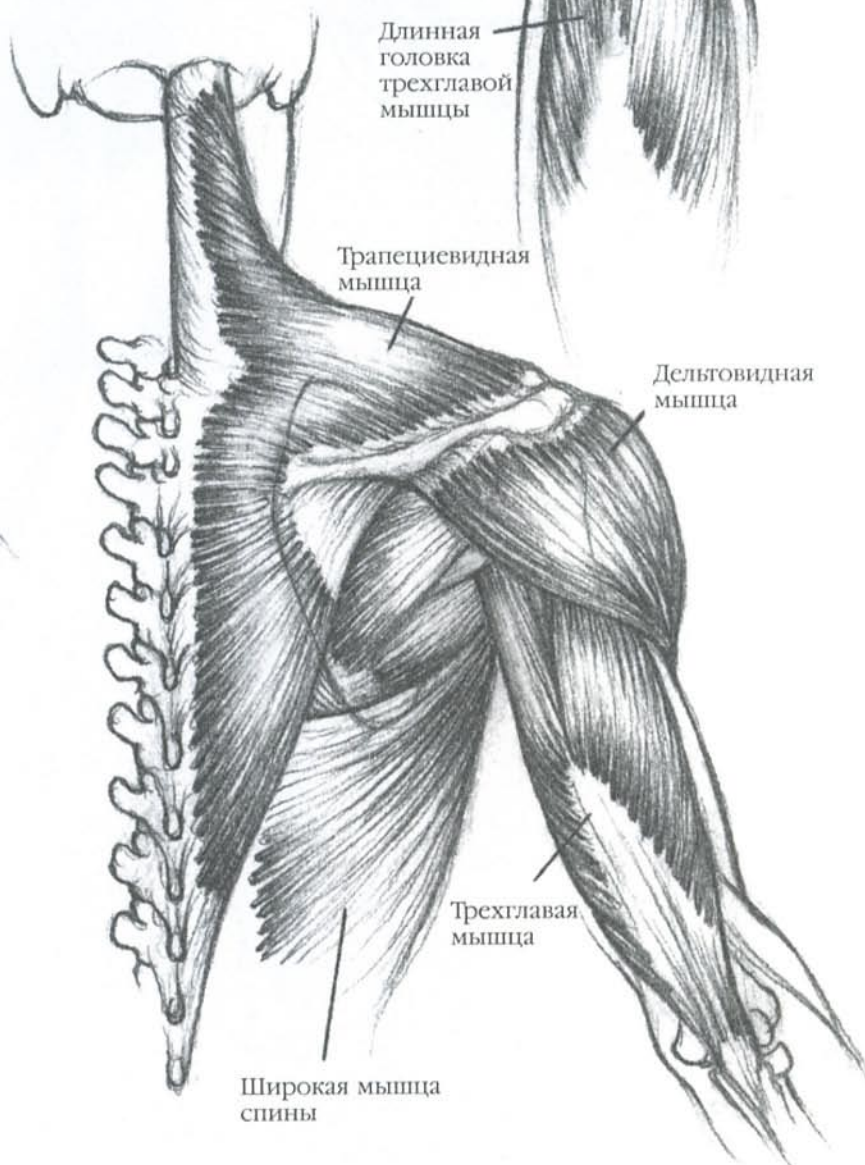
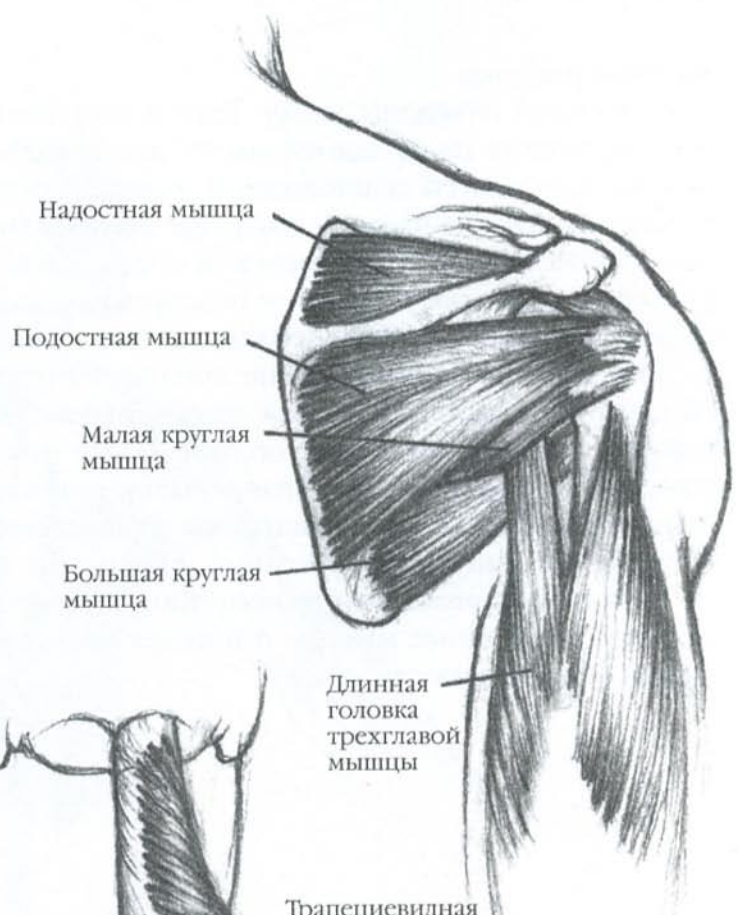
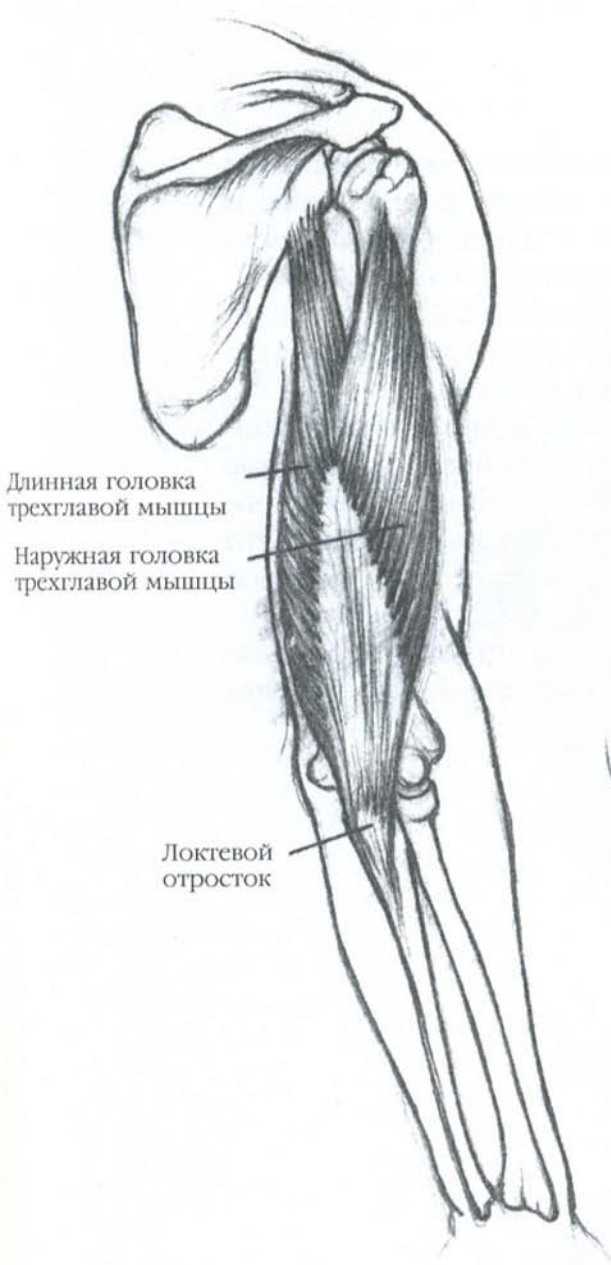
Малая круглая мышца (*m. teres minor*) начинается от наружного края лопатки и прикрепляется к большому бугру плечевой кости прямо под подостной мышцей. Она помогает поворачивать руку наружу.

Большая круглая мышца (*m. teres major*) начинается с задней поверхности нижнего угла лопатки, проходит через подмышечную впадину и прикрепляется к передней части плечевой кости, позволяя мышце при сокращении поворачивать вперед головку плечевой кости в суставной ямке и тянуть плечевую кость назад. У человека с хорошо развитой мускулатурой формы этих трех последних мышц ясно видны. Если человек не спортивен, эти мышцы появляются на поверхности над верхним краем широкой мышцы спины как две или три слегка округлые формы.

Подлопаточная мышца (*m. subscapularis*) не видна на поверхности, потому что покрывает всю внутреннюю сторону лопатки. Ее сухожилие прикрепляется к бугру плечевой кости.

Эти пять мышц называются «вращательной манжетой», поскольку контролируют движения головки плечевой кости, поворачивающейся в суставной сумке.

Трехглавая мышца (*m. triceps brachii*), как указывает ее название, имеет три головки. Две из них начинаются у тела плечевой кости, срединная длинная головка, лежащая под двумя другими, начинается у лопатки прямо под суставной ямкой. У них общее плоское сухожилие, которое видно на задней стороне плеча над локтем. Это сухожилие охватывает локтевой сустав и прикрепляется к локтевому отростку локтевой кости, заметной на поверхности. Трехглавая мышца — единственная мышца на тыльной стороне плеча. Она разгибает предплечье в локтевом суставе.



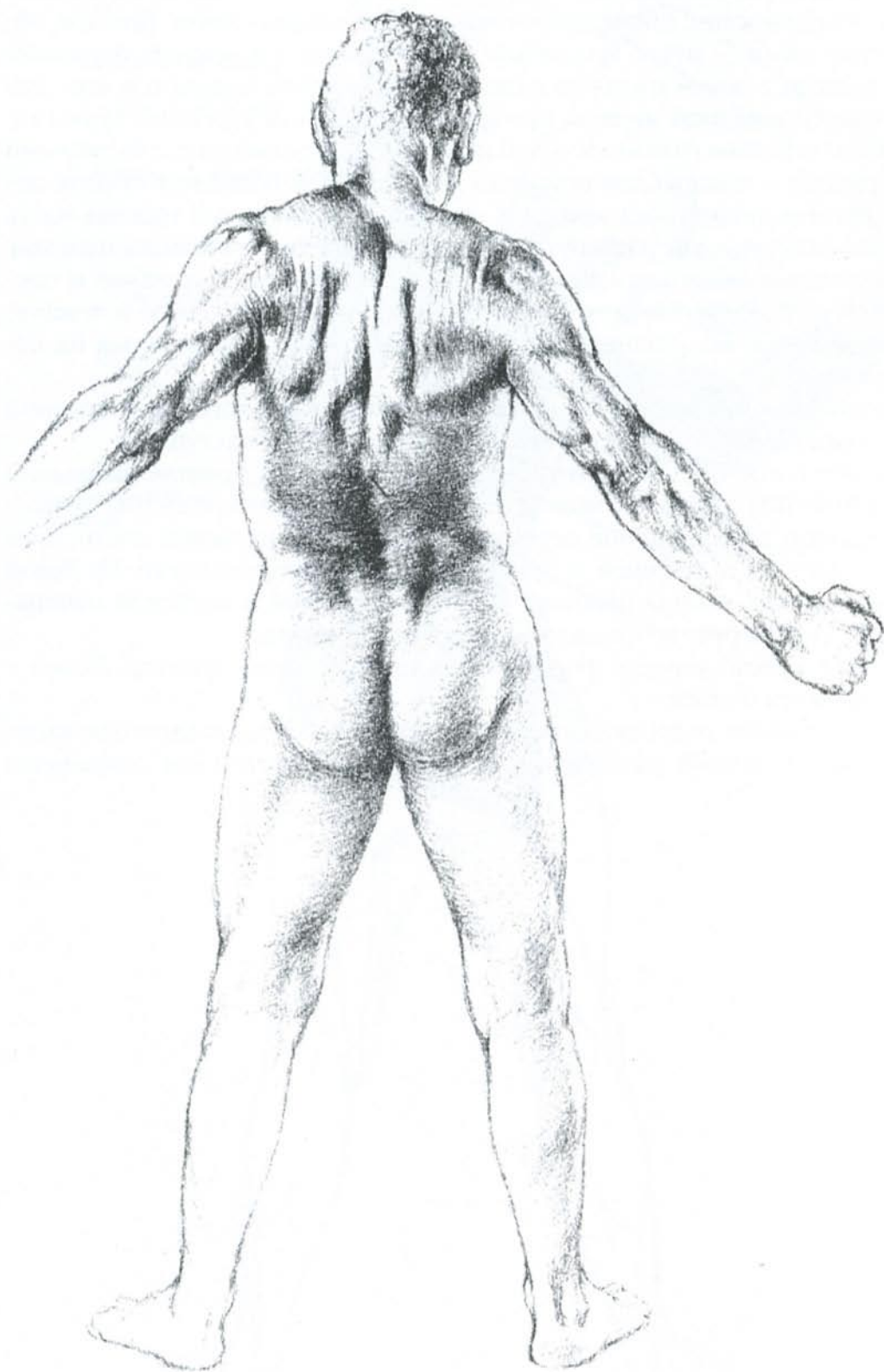
ТРЕХГЛАВАЯ МЫШЦА
 В трехглавой мышце плеча три головки — наружная, внутренняя и длинная. Внутренняя головка здесь не показана, она лежит под другими двумя и начинается у поверхности плечевой кости. Все три головки сливаются в общее сухожилие, которое становится более плоским в нижнем конце плеча.

На этом рисунке:

Руки с силой отведены назад. Тело и сокращающиеся головки трехглавой мышцы видны из-за задней части дельтовидной мышцы. Видны также и формы двух частей дельтовидной мышцы, средней и задней. Средняя часть в складках. Задние части — округлые лентовидные мышцы — идут от позвоночной части лопатки к плечевой кости. Слева дельтовидная мышца более рельефна и сильнее морщится, потому что поднимает руку чуть выше, и в середине сокращается большее количество мышечных волокон.

Обе мышцы, поднимающие лопатку, тянутся назад к срединной линии спины. Их позвоночные края лежат глубоко в двух углублениях, которые идут вниз к нижним углам лопатки. Левый нижний угол лопатки выше, потому что мышца, поднимающая лопатку, тянется вверх в сторону головы. Это движение вызывается сокращением трапециевидной мышцы, поэтому левое плечо более выпукло. Сокращающаяся мышца тянется вверх к черепу.

Между позвоночными краями лопатки и срединной линией сокращаются две ромбовидные мышцы и нижняя часть трапециевидной мышцы. Они видны на поверхности кожи.



На следующем рисунке видно, что:

Нижние пучки трапецевидной мышцы сокращаются и появляются столбиками на поверхности с обеих сторон срединной линии спины. Плоская область между ними — место крепления сухожильного апоневроза трапецевидной мышцы к остям грудного отдела позвоночника. Средний и верхний отделы трапецевидной мышцы, прикрепляющиеся к внутренним краям акромионов и верхним границам остей лопаток, также становятся выпуклыми при сокращении мышцы для поворота лопатки. При полном повороте лопатки с руками, поднятыми вперед и вверх над головой, вся нижняя часть трапецевидной мышцы растянута и на грудной клетке становится плоской.

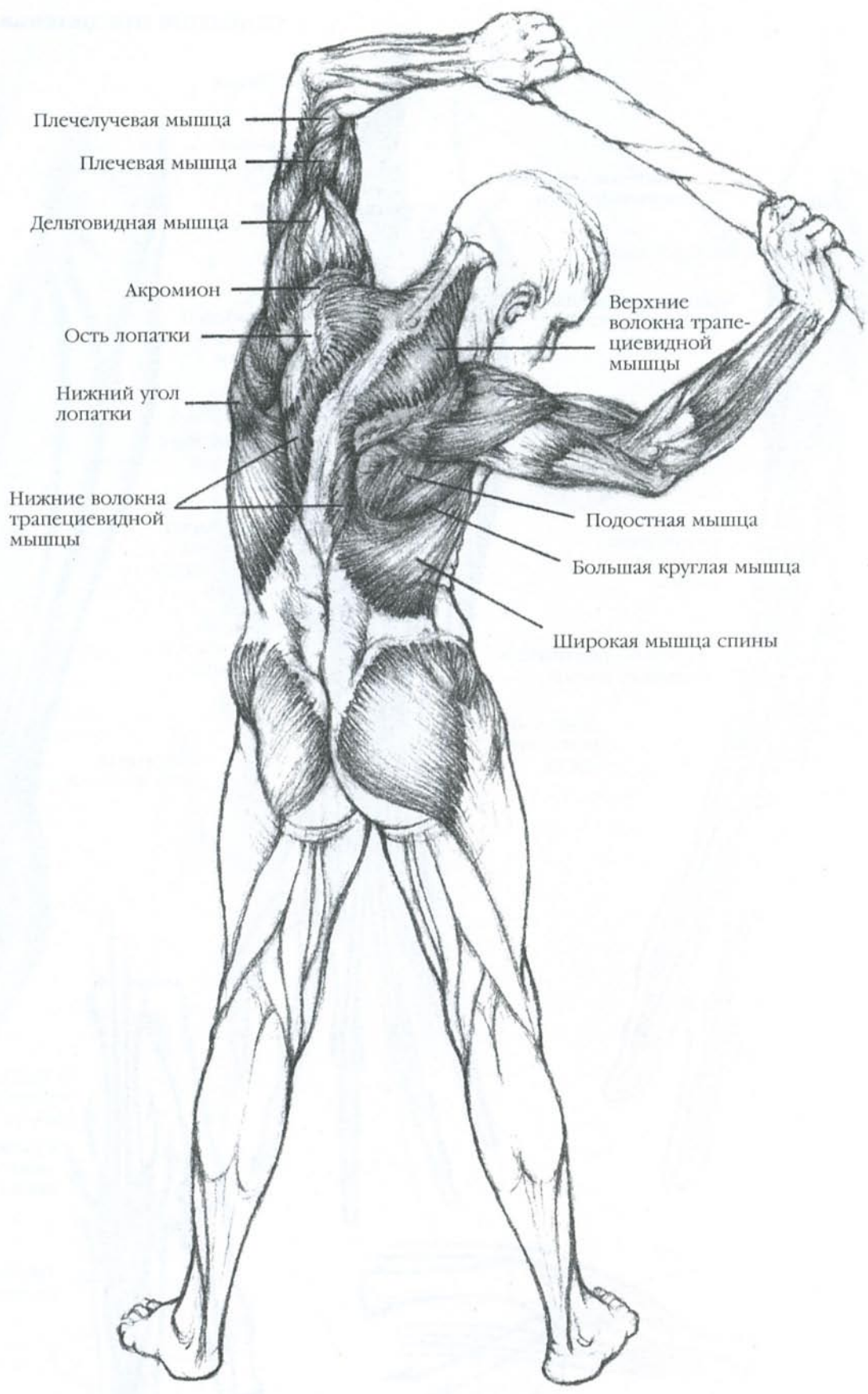
Дельтовидные мышцы, поднимая плечи, сокращаются. Двуглавые и плечевые мышцы работают вместе с ними. Они поднимают локтевую и лучевую кости предплечья, но, главным образом, сгибают руки, преодолевая их сопротивление.

Широкие мышцы спины прижимают нижние углы лопатки к грудной клетке. Подостная и большая круглая мышцы рельефно выступают.

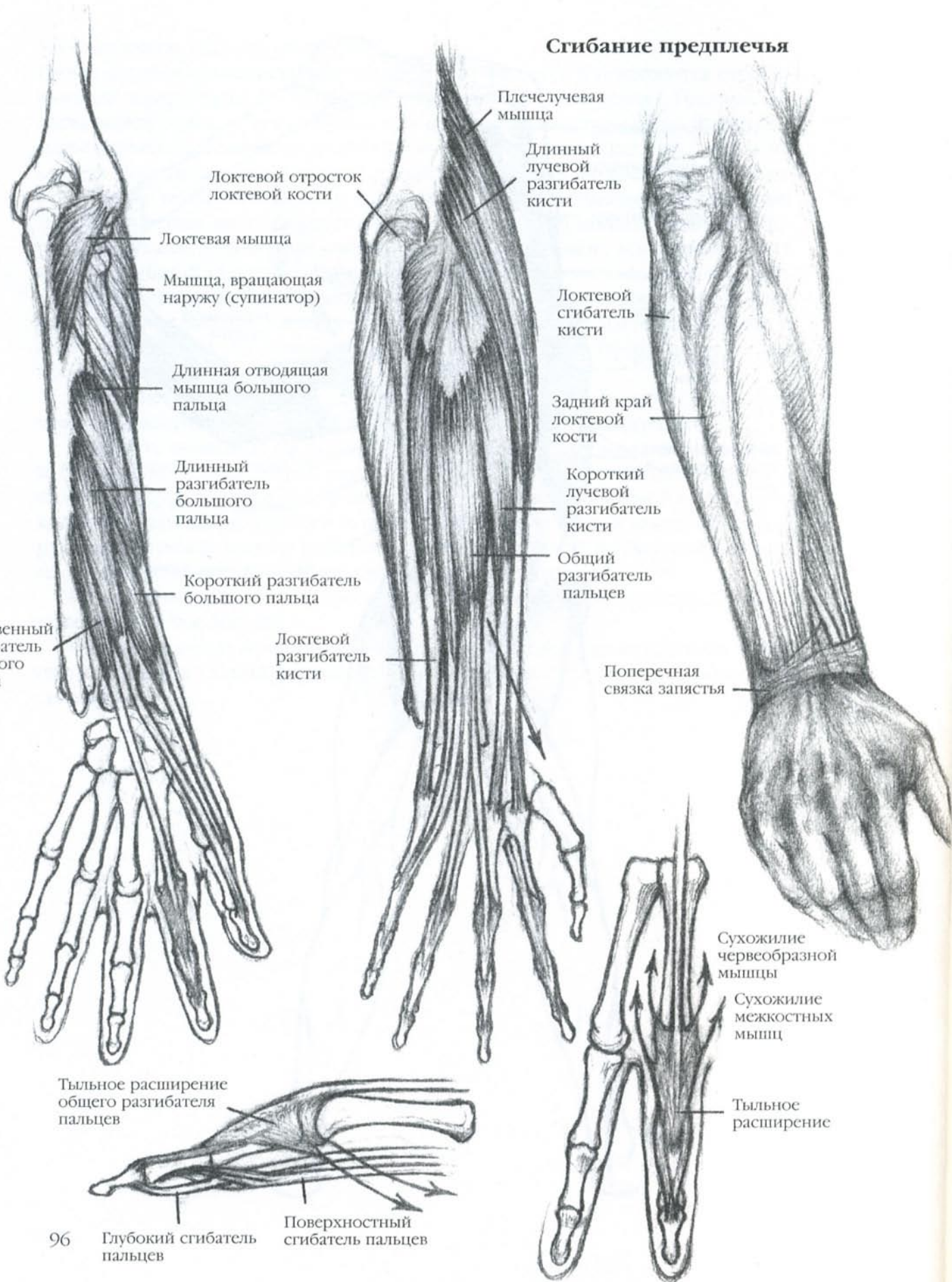
Обратите внимание на форму плечевой мышцы. Эта мощная мышца лежит частично под двуглавой мышцей. Она идет от места крепления дельтовидной мышцы по всей длине передней поверхности плечевой кости, проходит под двуглавой мышцей и прикрепляется к локтевой кости. На левой руке плечелучевая мышца работает вместе с двуглавой и плечевой мышцами, сильно сгибая руку и преодолевая ее сопротивление.

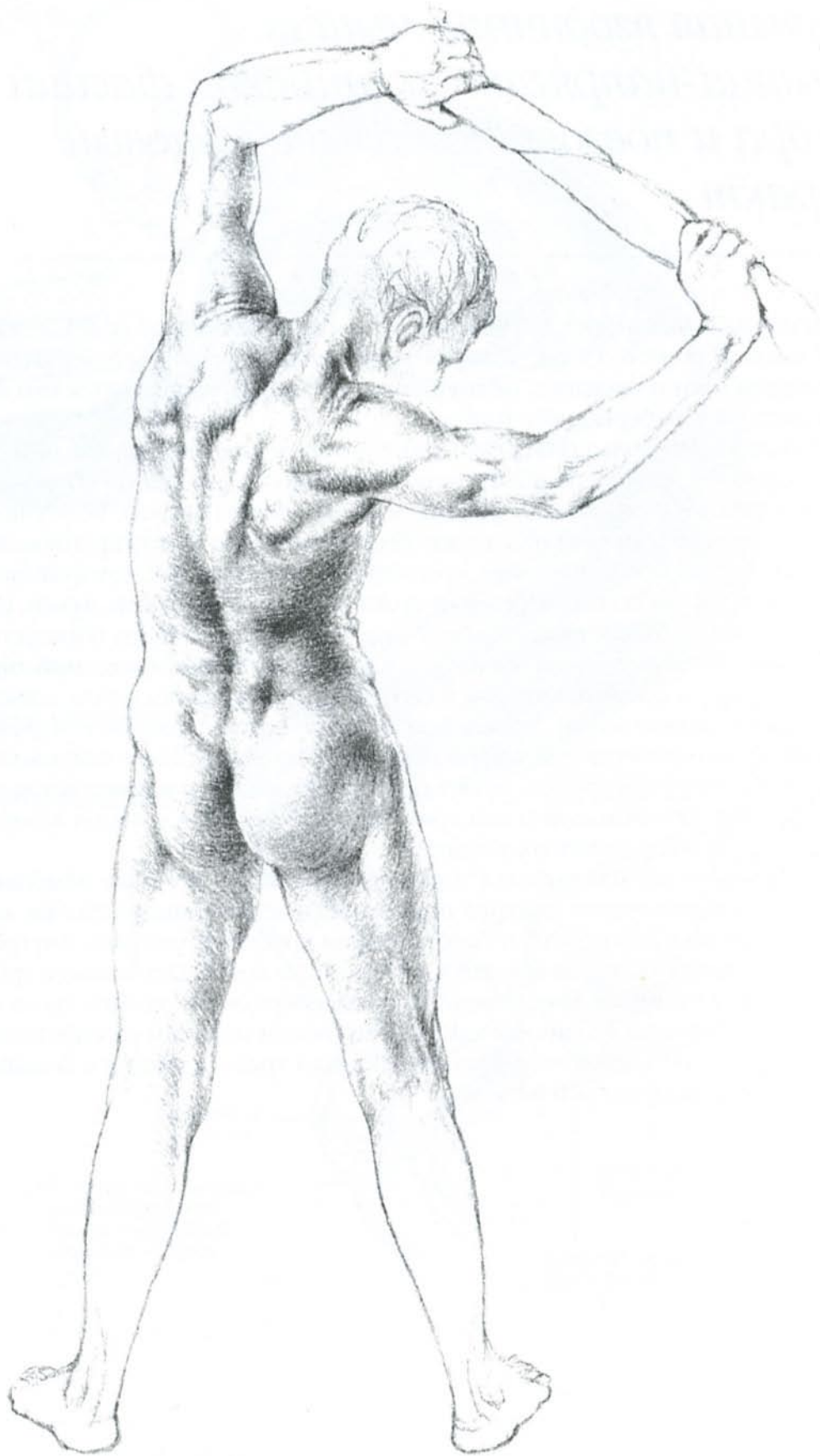На спине можно увидеть форму обоих нижних углов лопатки. Левый с краю выделяется больше.

Фигура немного отклонена назад и направо, поэтому квадратная мышца поясницы и общий разгибатель спины с правой стороны сокращены сильнее.



Сгибание предплечья



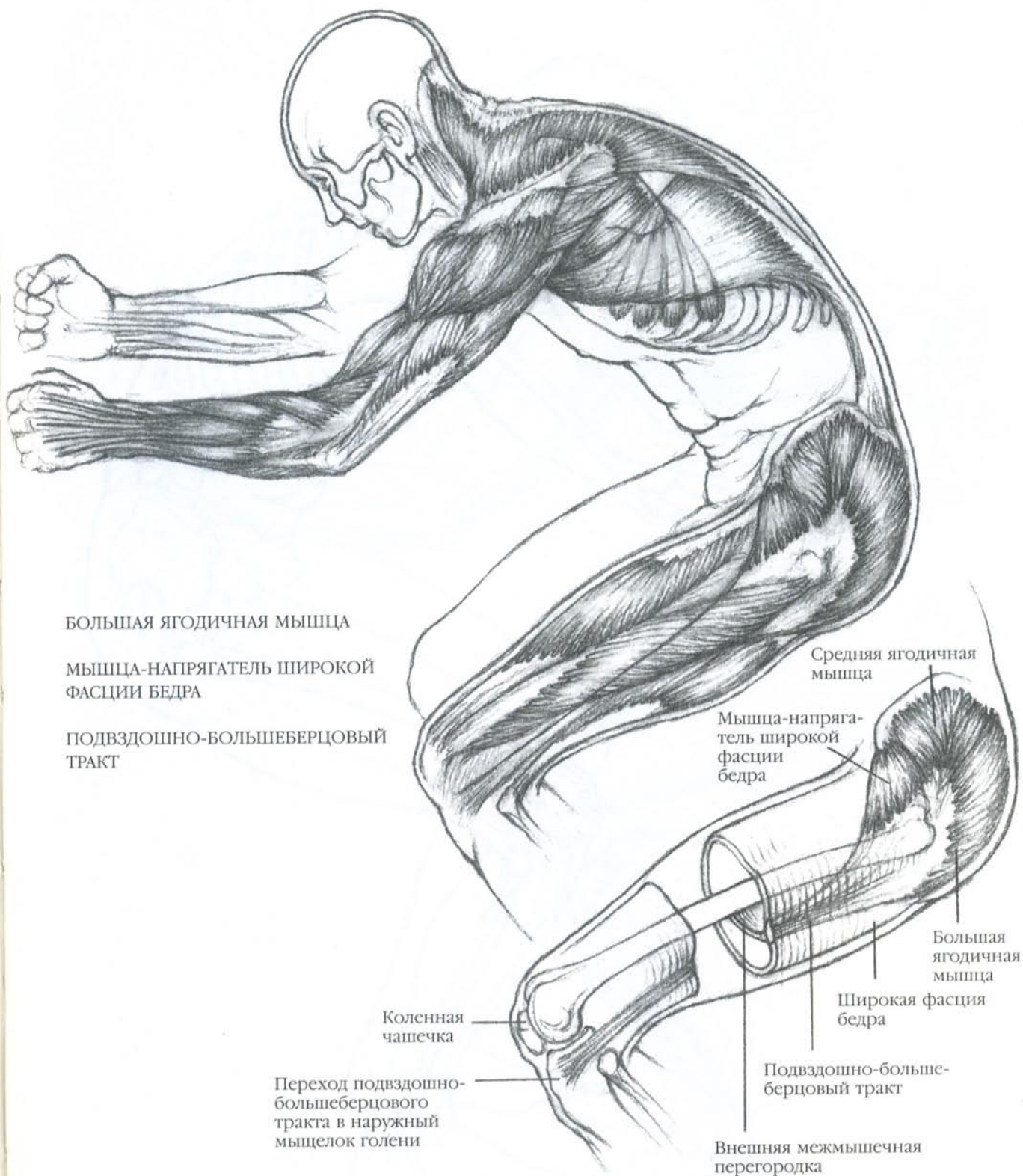


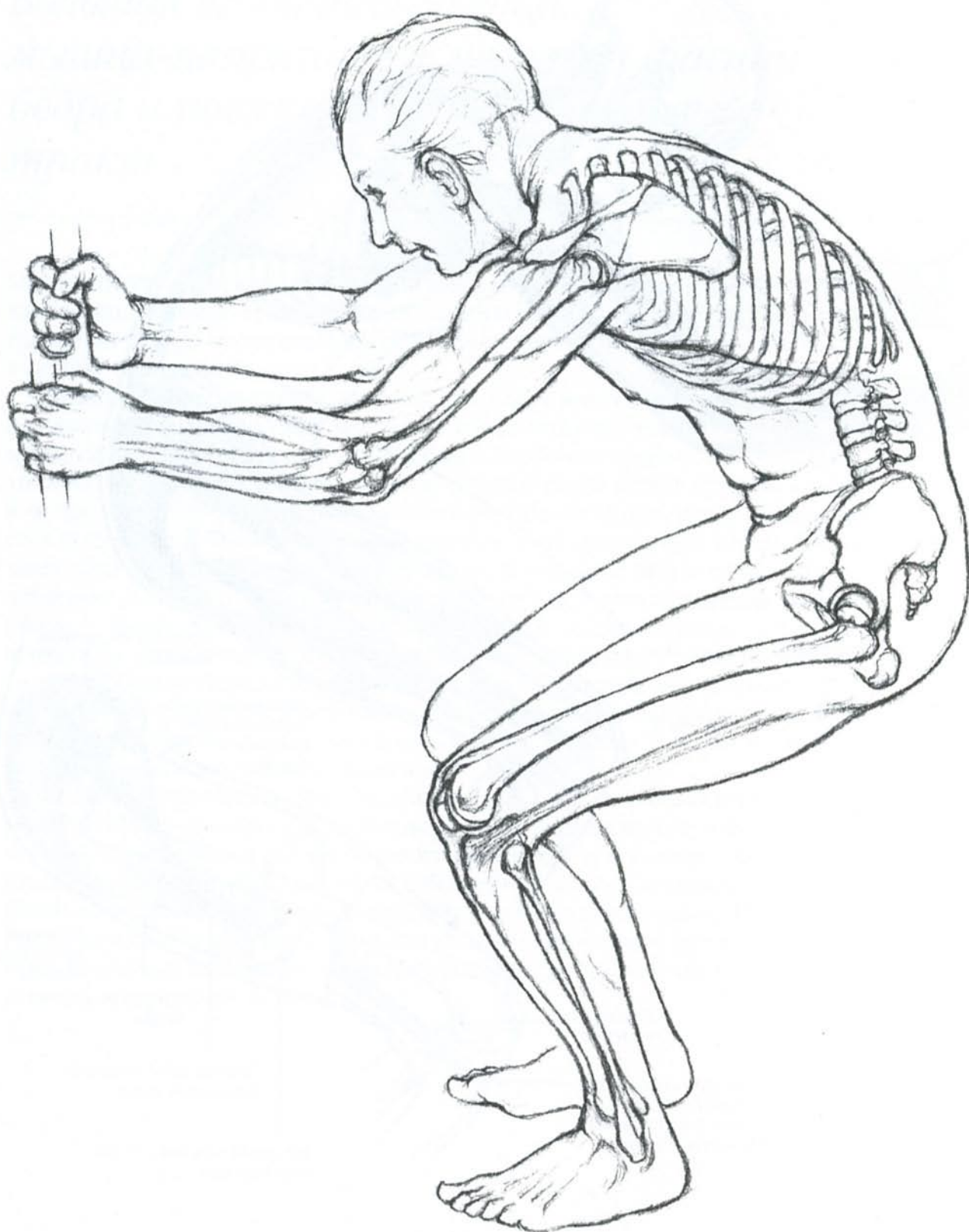
Большая ягодичная мышца, мышца-напрягатель широкой фасции бедря и подвздошно-большеберцовый тракт

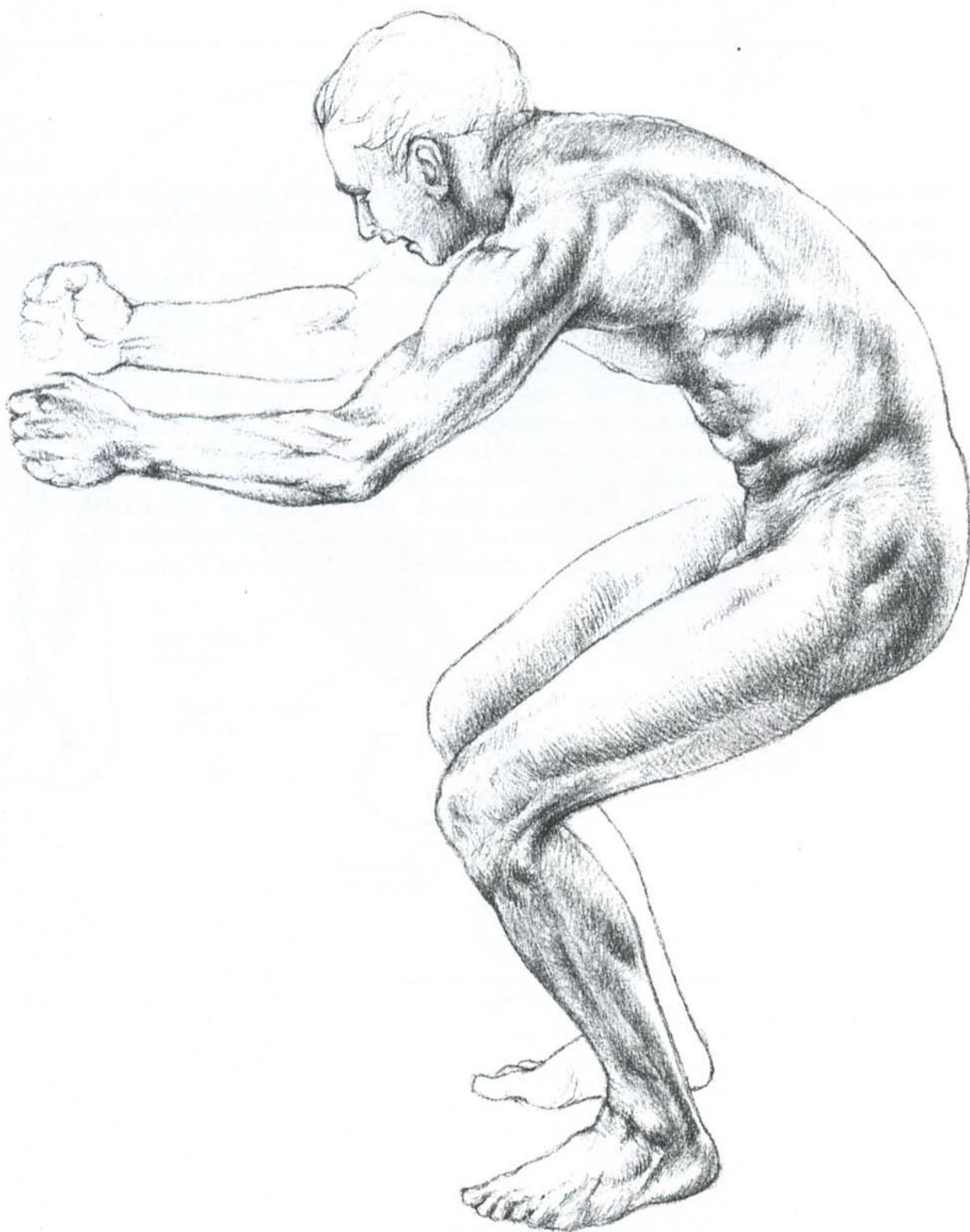
Мышца-напрягатель широкой фасции бедра (*m. tensor fasciae latae*) — маленькая мышца длиной 15 см, которая начинается на передней верхней подвздошной ости и соседнем подвздошном гребне. Прикрепляется она к подвздошно-большеберцовому тракту.

Подвздошно-большеберцовый тракт — часть вместилища фасции, которая закрывает мышцы бедра. Фасция — соединительно-тканая оболочка, покрывающая тело под кожей. Фасция бедра особенно прочна. Волокна вместилища идут кругами, но на наружной стороне бедра между круговыми слоями продольно проходит очень крепкий волокнистый тяж, который называется подвздошно-большеберцовым трактом. Этот тракт очень важен. Он создает жесткую стяжку внизу и сбоку бедра. В середине бедра образуется углубление, поскольку тракт начинается у наружной межмышечной перегородки — части фасции, которая, в свою очередь, крепится вдоль задней поверхности шероховатой линии бедра. Тракт прикрепляется к наружному мыщелку большеберцовой кости. Когда мышца-напрягатель широкой фасции бедра сокращается, она делает тракт более жестким и помогает выпрямлять колено. Особенно хорошо тракт, а также большая и малая ягодичные мышцы развиты у балетных танцоров.

Большая ягодичная мышца (*m. gluteus maximus*) — большая ромбовидная мышца. Она начинается у задней поверхности подвздошного гребня, задней верхней подвздошной ости и бокового края крестца и копчика. Внутренняя нижняя четверть мышцы крепится к бедренной кости. Оставшиеся три четверти прикрепляются к подвздошно-большеберцовому тракту. Из-за этого крепления большая ягодичная мышца становится мощным разгибателем колена, поскольку подвздошно-большеберцовый тракт крепится к большеберцовой кости впереди оси колена.







Мышцы-удерживатели

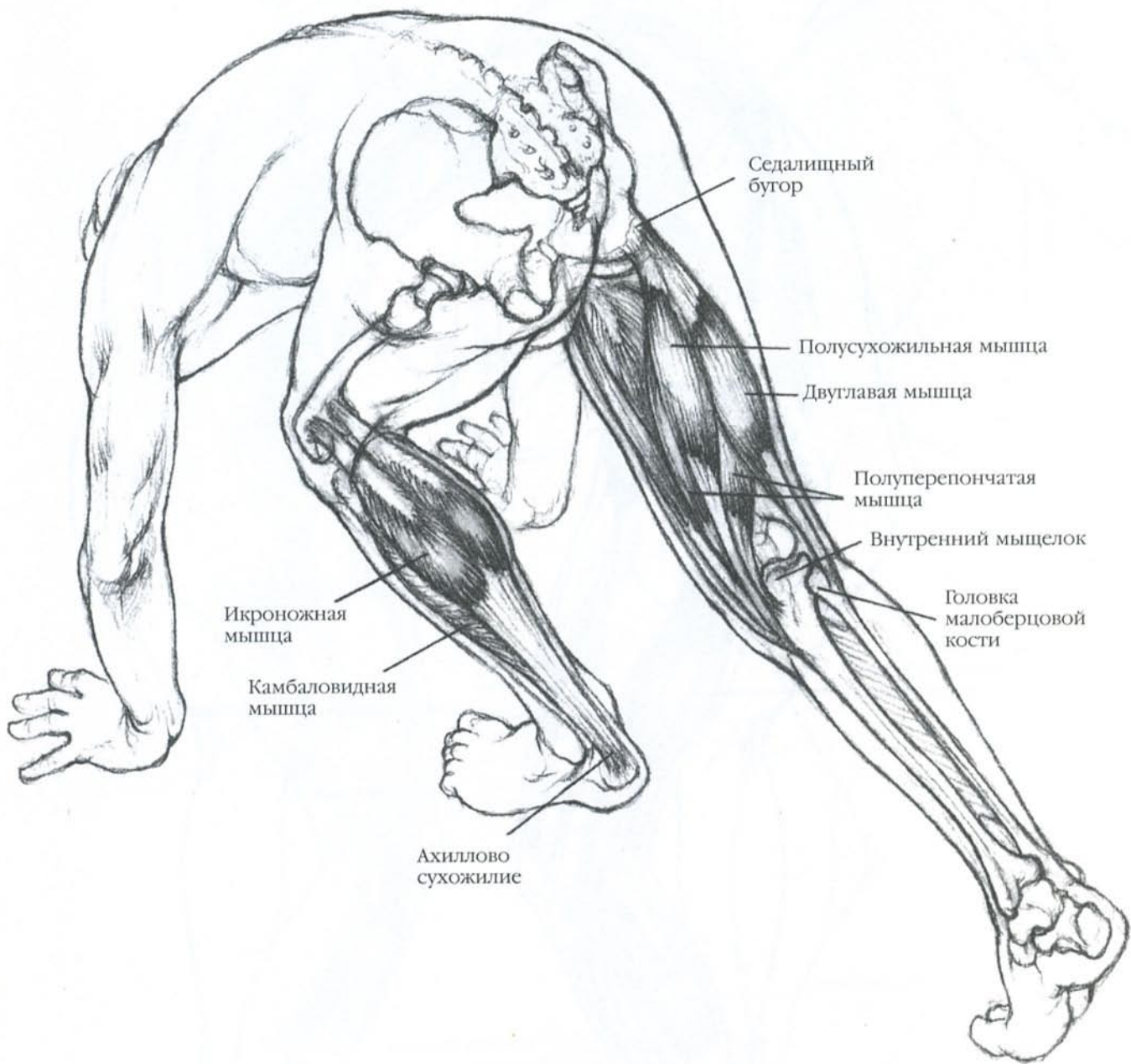
Эти мышцы называются так неспроста. Если их сухожилия обрезать под коленом, оно не сможет сгибаться, человек не сможет ходить и станет бессильным, словно обезноженным.

Есть три мышцы-удерживателя — двуглавая мышца бедра (*m. biceps femoris*), полусухожильная мышца (*m. semitendinosus*) и полуперепончатая мышца (*m. semimembranosus*).

Все они начинаются от седалищного бугра, кроме короткой головки двуглавой мышцы, которая поднимается с задней стороны бедренной кости.

Две головки двуглавой мышцы прикрепляются к головке малоберцовой кости одним сухожилием. Полуперепончатая мышца идет из-за колена вперед и прикрепляется к внутреннему мыщелку большеберцовой кости.

Тела этих мышц образуют рельефы задней части бедра. Их сухожилия можно прощупать с обеих сторон задней части колена, а при согнутом колене они отвечают за внутреннюю и наружную формы, которые видны сзади коленного сустава.



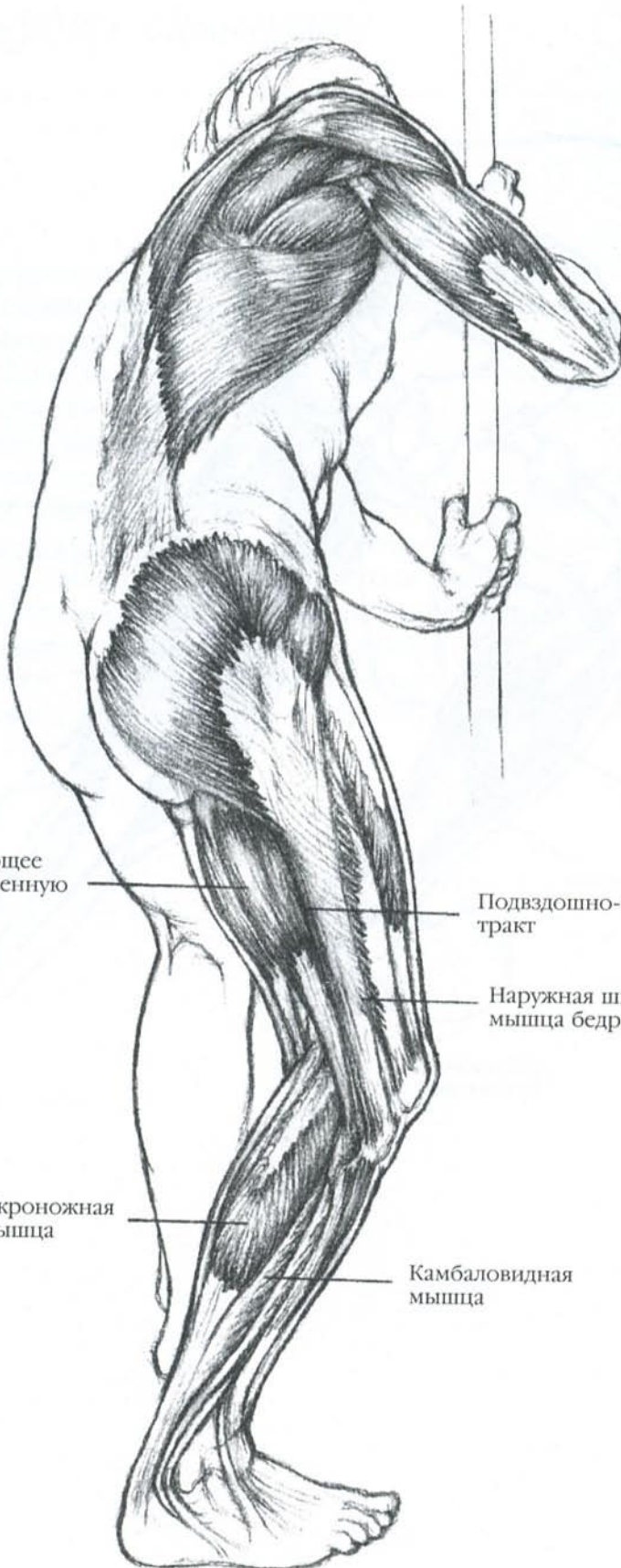Сухожилие,
ограничивающее
сбоку подколенную
ямку

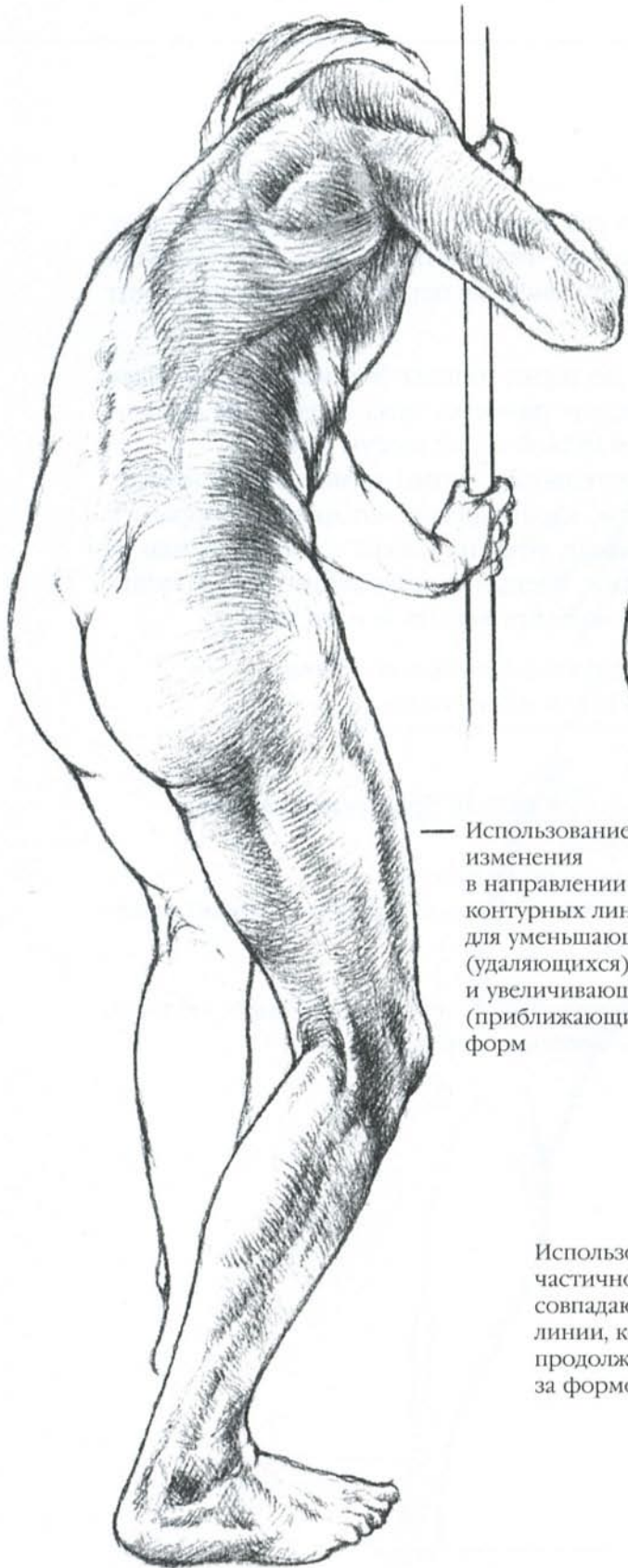Подвздошно-большеберцовый
тракт

Наружная широкая
мышца бедра

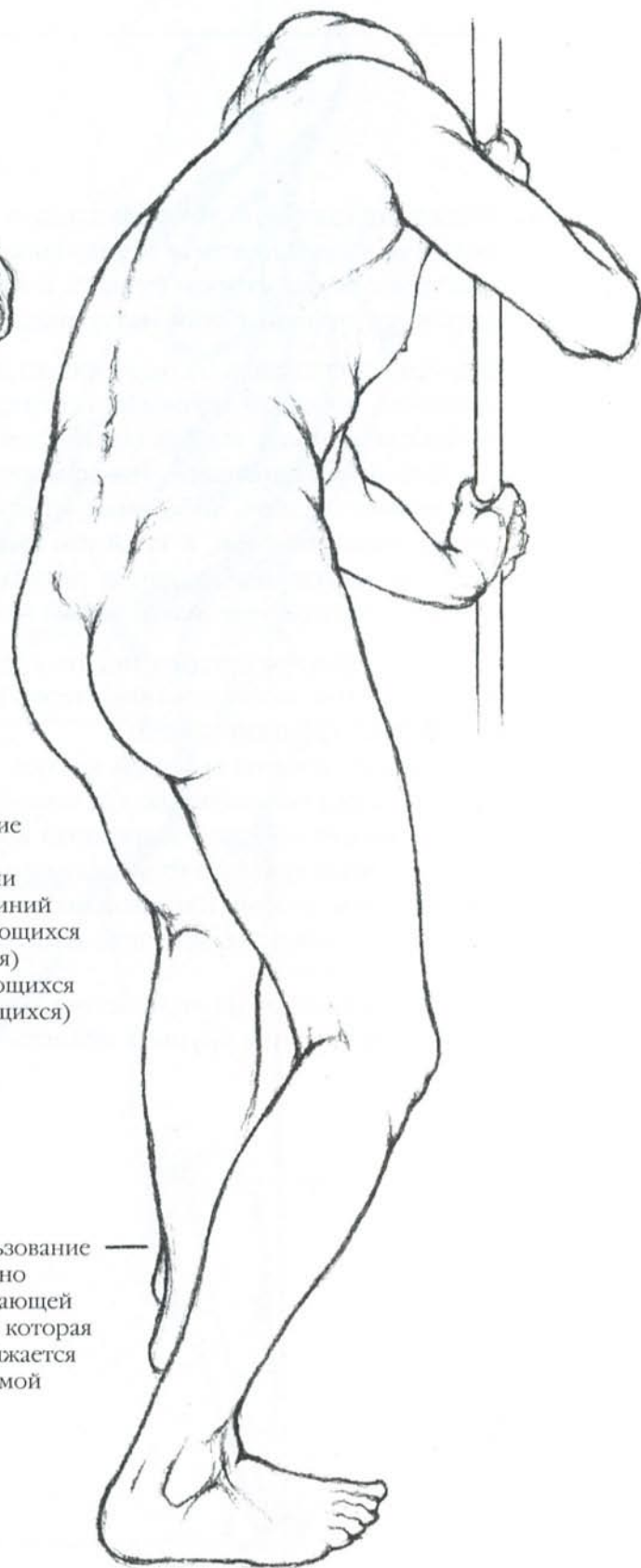
Икроножная
мышца

Камбаловидная
мышца





— Использование изменения в направлении контурных линий для уменьшающихся (удаляющихся) и увеличивающихся (приближающихся) форм

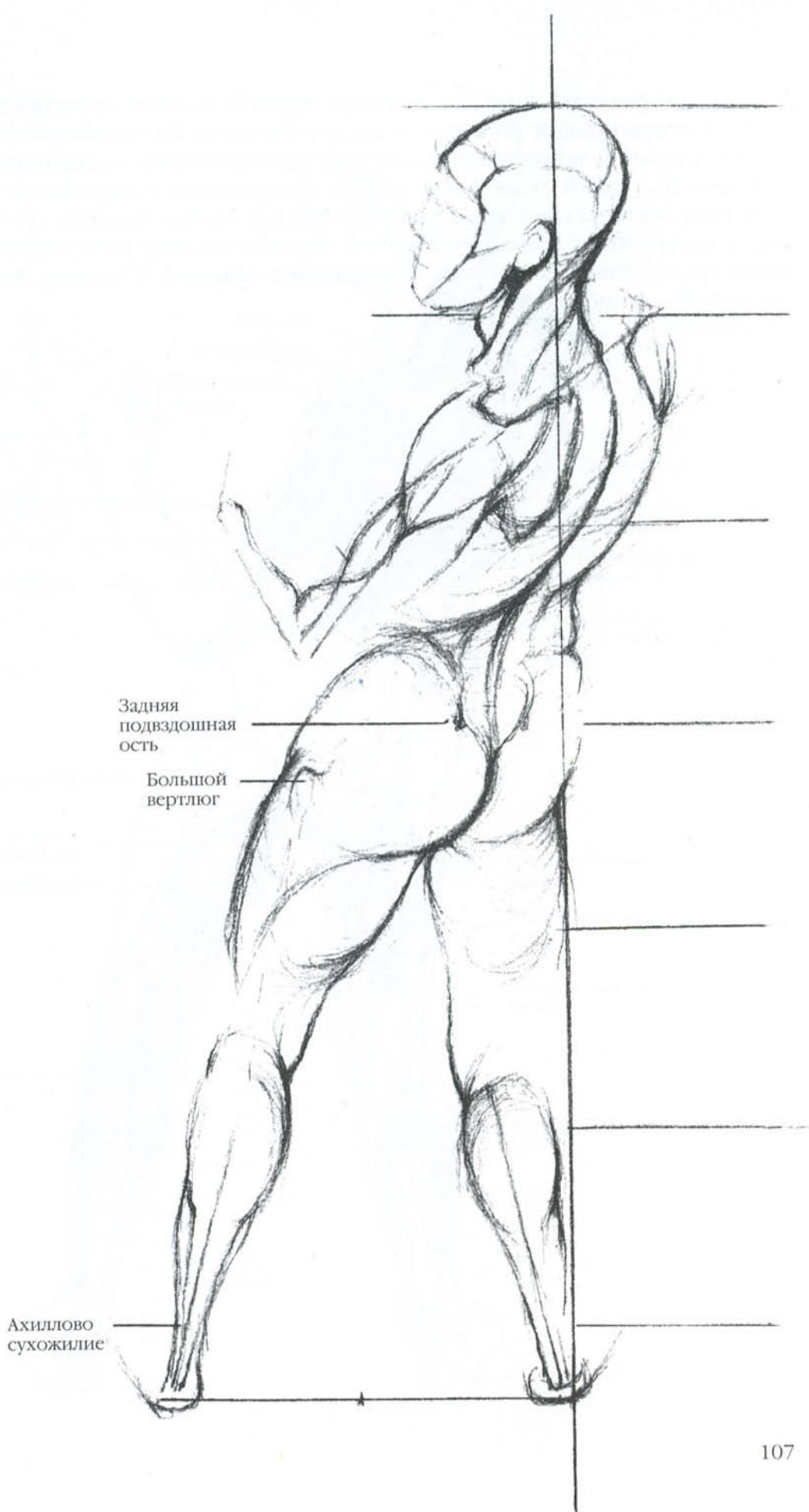


Использование частично совпадающей линии, которая продолжается за формой

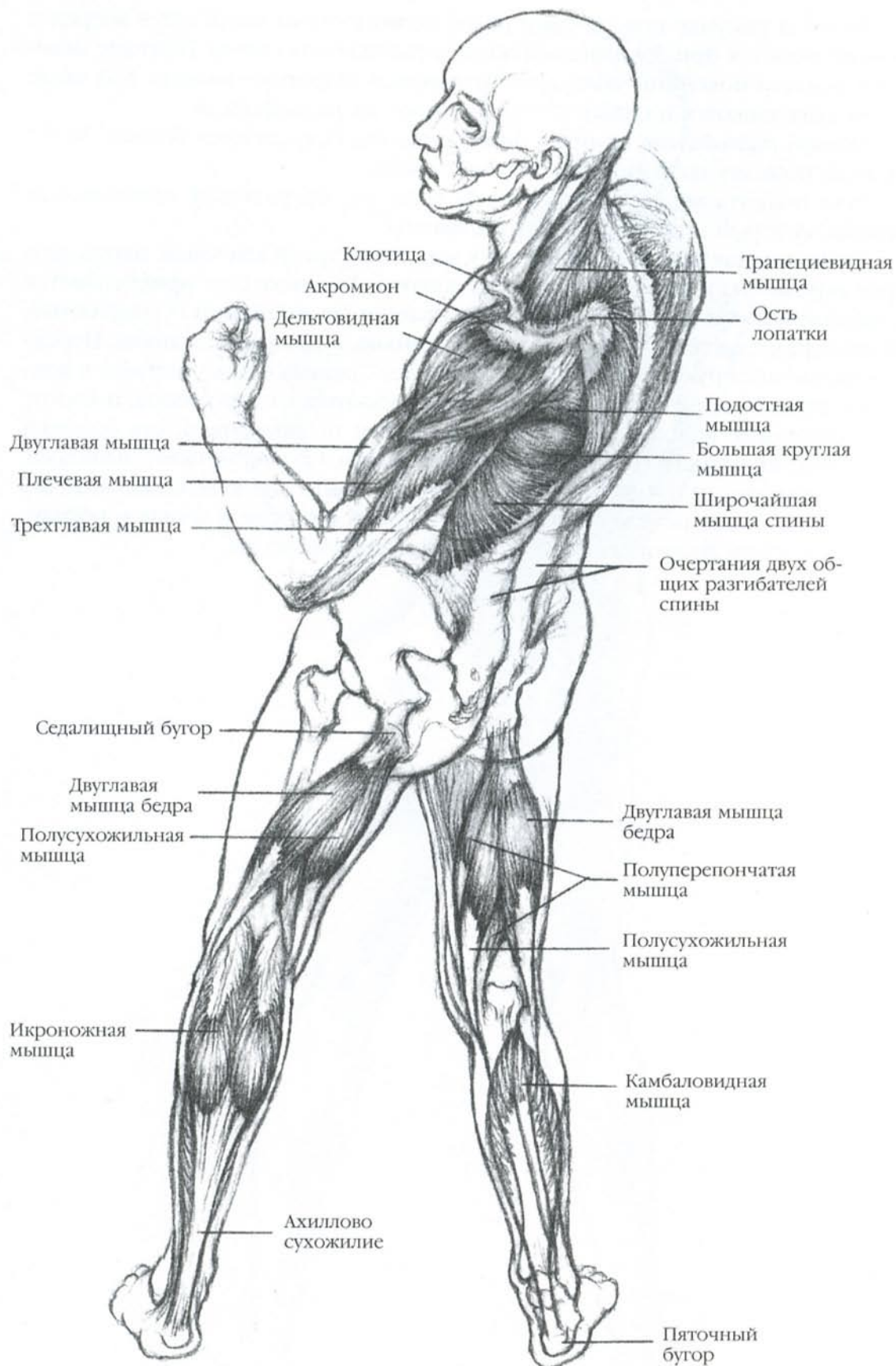
Опорные точки для наброска фигуры

1. Выберите опорную точку. В данном рисунке это линия нижней челюсти, ведущая к уху. Опустите перпендикуляр, чтобы определить угол наклона фигуры с обеих сторон от него. В этом рисунке перпендикуляр проходит справа от правой пятки натурщика.
2. Измерьте вертикаль от подбородка до верха головы. Это измерение будет модулем, который позволит соотнести размеры тела с головой. В этом наброске в длину тела укладывается чуть больше шести голов.
Нет необходимости эти измерительные линии намечать на бумаге. Их можно сделать либо «мысленно», карандашом, который вы держите перед глазами, либо, в крайнем случае, просто слегка отмечая точки. В данном эскизе между двумя пятками уместится примерно две головы, поэтому положение левой пятки можно проверить и наметить.
3. В данной фигуре следует искать следующие опорные точки:
 - (а) Движение позвоночника через перпендикуляр.
 - (б) Форму грудной клетки.
 - (в) Две лопатки на грудной клетке.
 - (г) Впадины на ягодицах, где находится задняя подвздошная ость.
 - (д) Большой вертлюг бедренной кости.
 - (е) Большую круглую форму мышцы-удерживателя.
 - (ж) Круглую форму икроножных мышц и прямую жесткую линию ахиллова сухожилия, идущего к пятке.

Обратите внимание на изменение пропорций головы. Маленькая область лица сбоку и верхняя крупная область мозгового черепа.



На этом рисунке движение выявляет верхние волокна трапецевидной мышцы, покрывающие верхнюю поверхность плеча. Их сухожилия начинаются у наружной затылочной линии черепа, а некоторые «перекатываются» за плечо и создают рельефную форму, прикрепляясь к наружному концу ключицы. Волокна среднего и нижнего отделов мышцы крепятся сухожилиями к внутреннему краю акромиона и верхней границе ости лопатки. Эта часть трапецевидной мышцы поддерживает ключицу и лопатку, которые называются плечевым поясом.

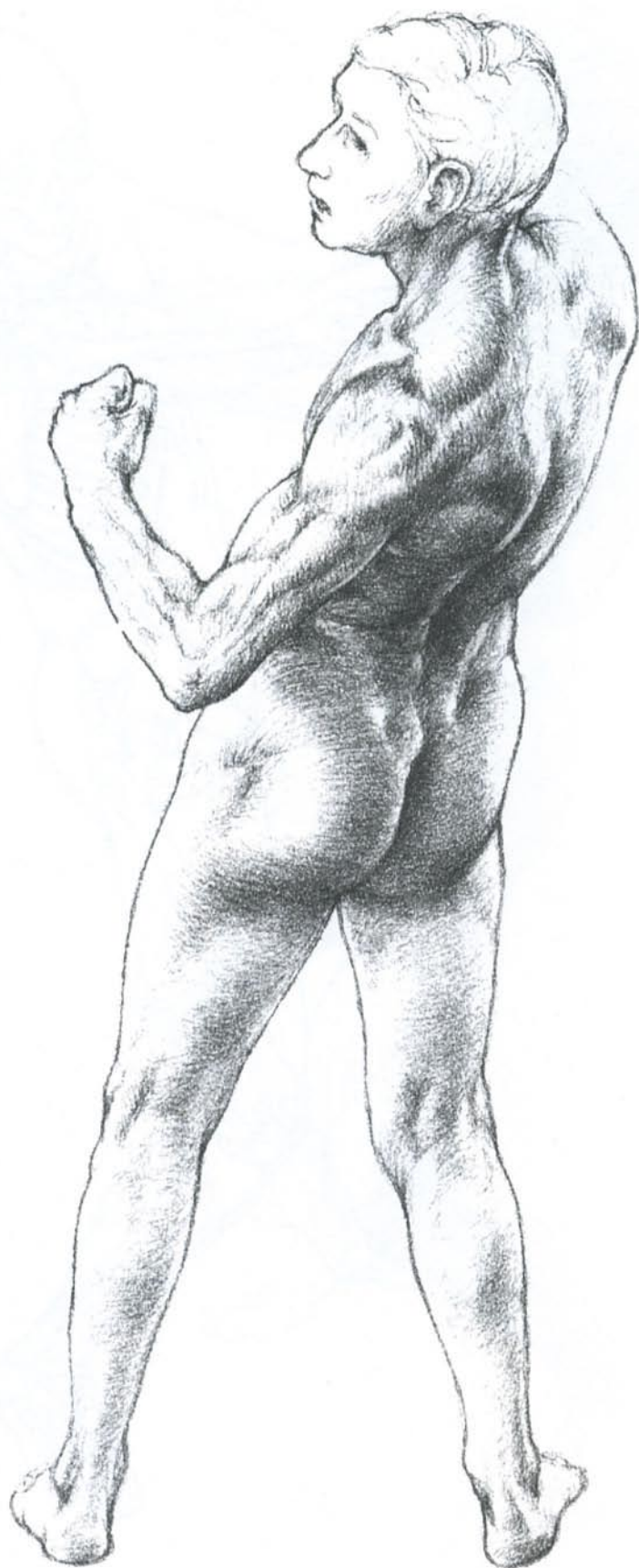

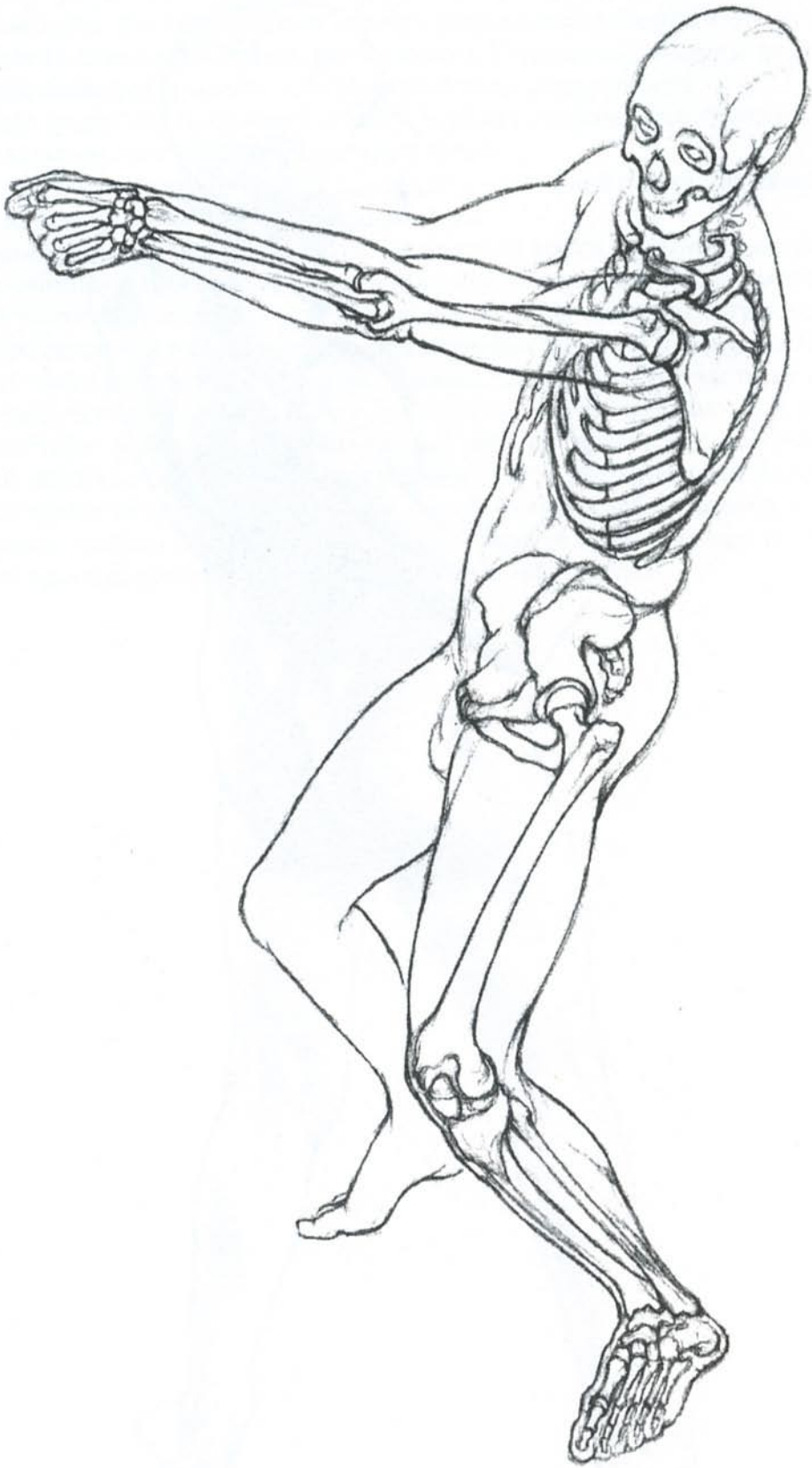
На этом рисунке поясничный отдел позвоночника выгибается вперед и поворачивается при сокращении общего разгибателя спины. Поэтому мышцы в области поясницы видны, как колонны. Квадратные мышцы под ними также сокращаются и сильнее подчеркивают их рельефность.

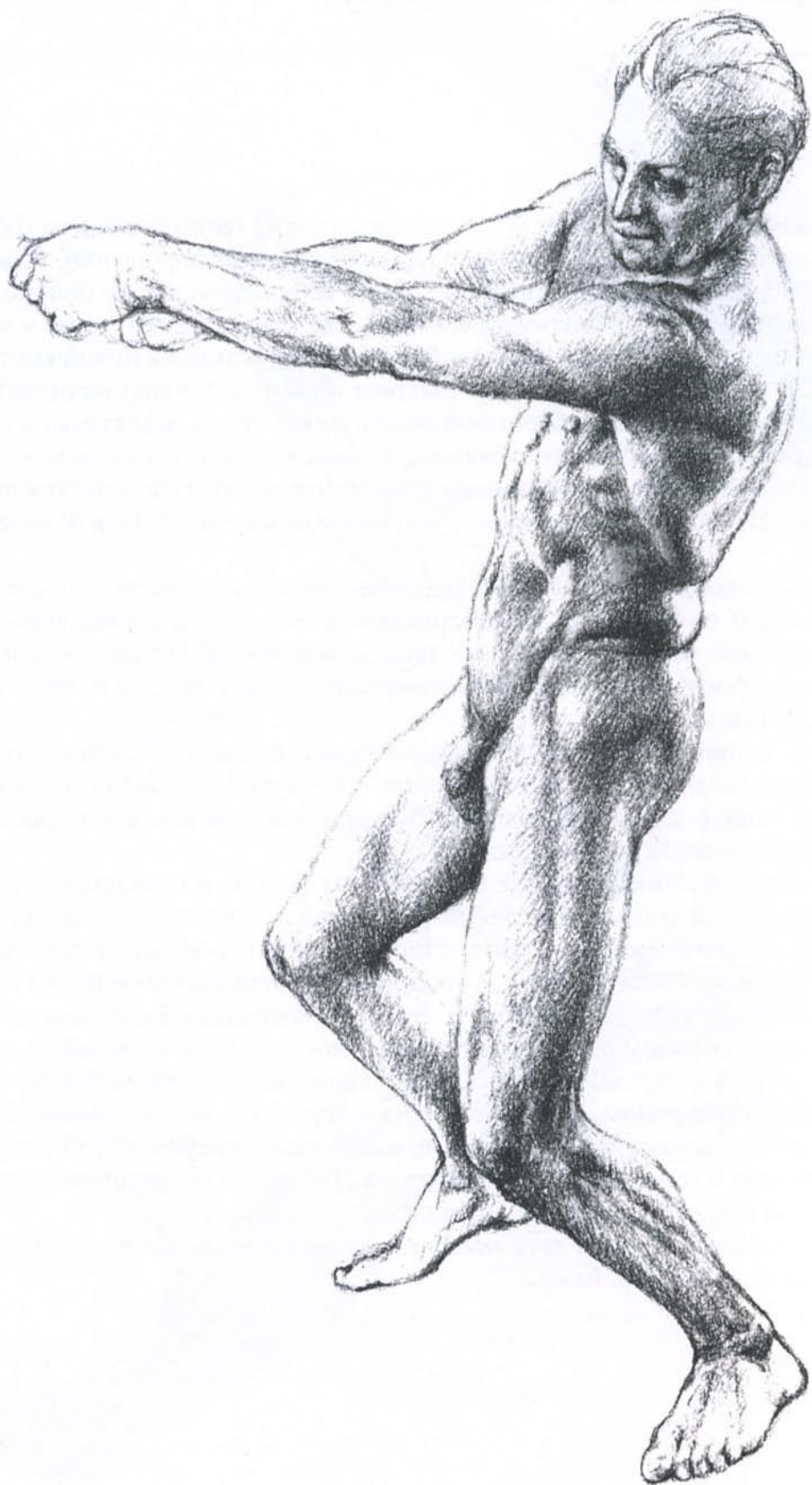
Общий разгибатель спины с левой стороны сокращается больше, чем с правой, поэтому позвоночник подтянут влево.

Рука поднята вверх и вперед из-за того, что сократилась дельтовидная мышца, которой помогала надостная мышца.

Дельтовидная мышца начинается у наружной трети ключицы, наружного края акромиона и нижнего края ости лопатки. Ее сухожилие прикрепляется к шероховатости плечевой кости и называется дельтовидной бугристостью. Мышца разделяется на три части — переднюю, среднюю и заднюю. Передняя часть тянет руку вперед, а задняя — назад. Средняя часть участвует в поднятии руки. Четыре сухожильные части опускаются от акромиона, и короткие мышечные волокна прикрепляются к ним по диагонали, как бородки птичьего пера. Именно поэтому они и называются двуперистыми мышцами. Такое строение дельтовидной мышцы очень важно для художника, потому что волокна мышцы при сокращении становятся короче и толще и образуют вдоль краев дельтовидной мышцы боковые углубления.







Мышцы голени (вид сбоку)

Передняя большеберцовая мышца (*m. tibialis anterior*) начинается под наружным мыщелком большеберцовой кости, у межкостной перепонки, волокна которой соединяют большеберцовую кость с малоберцовой. Ее сильное сухожилие можно видеть у лодыжки и стопы, где оно прикрепляется к внутренним сторонам первой трехгранной кости и первой плюсневой кости.

Длинный разгибатель пальцев (*m. extensor digitorum longus*) начинается у наружного мыщелка большеберцовой кости, межкостной перепонки и верхней передней поверхности тела малоберцовой кости. Его сухожилие идет под удерживатель мышц разгибателей сухожилий, а затем разделяется на четыре части. Эти четыре сухожилия прикрепляются ко II, III, IV и V пальцам на ногах.

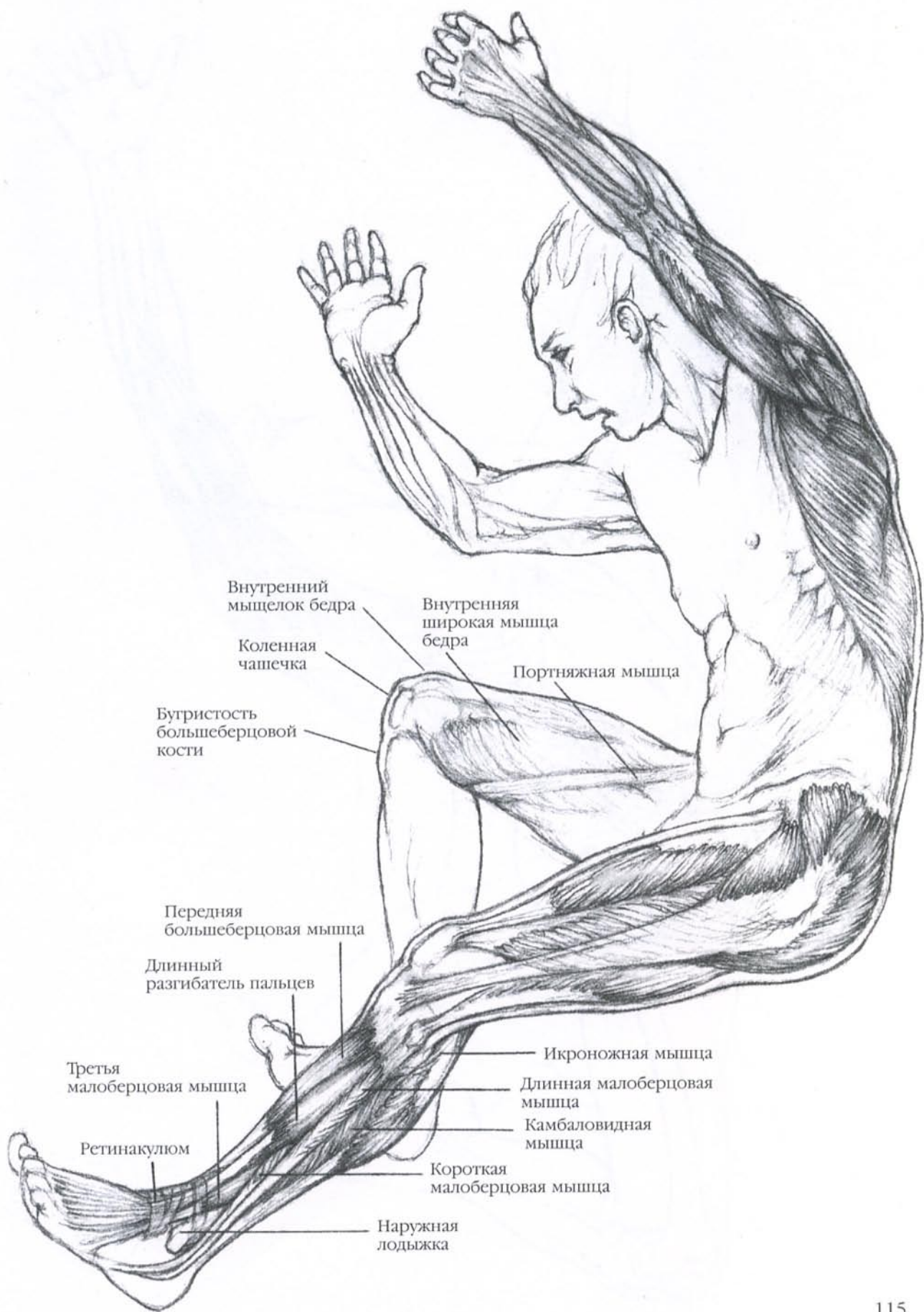
Третья малоберцовая мышца (*m. peroneus tertius*) начинается от нижней трети передней поверхности малоберцовой кости. Ее сухожилие прикрепляется к верхней части основания V плюсневой кости. Мышца поднимает наружную сторону стопы, и человек уверенно делает шаг, при этом сама мышца видна не всегда.

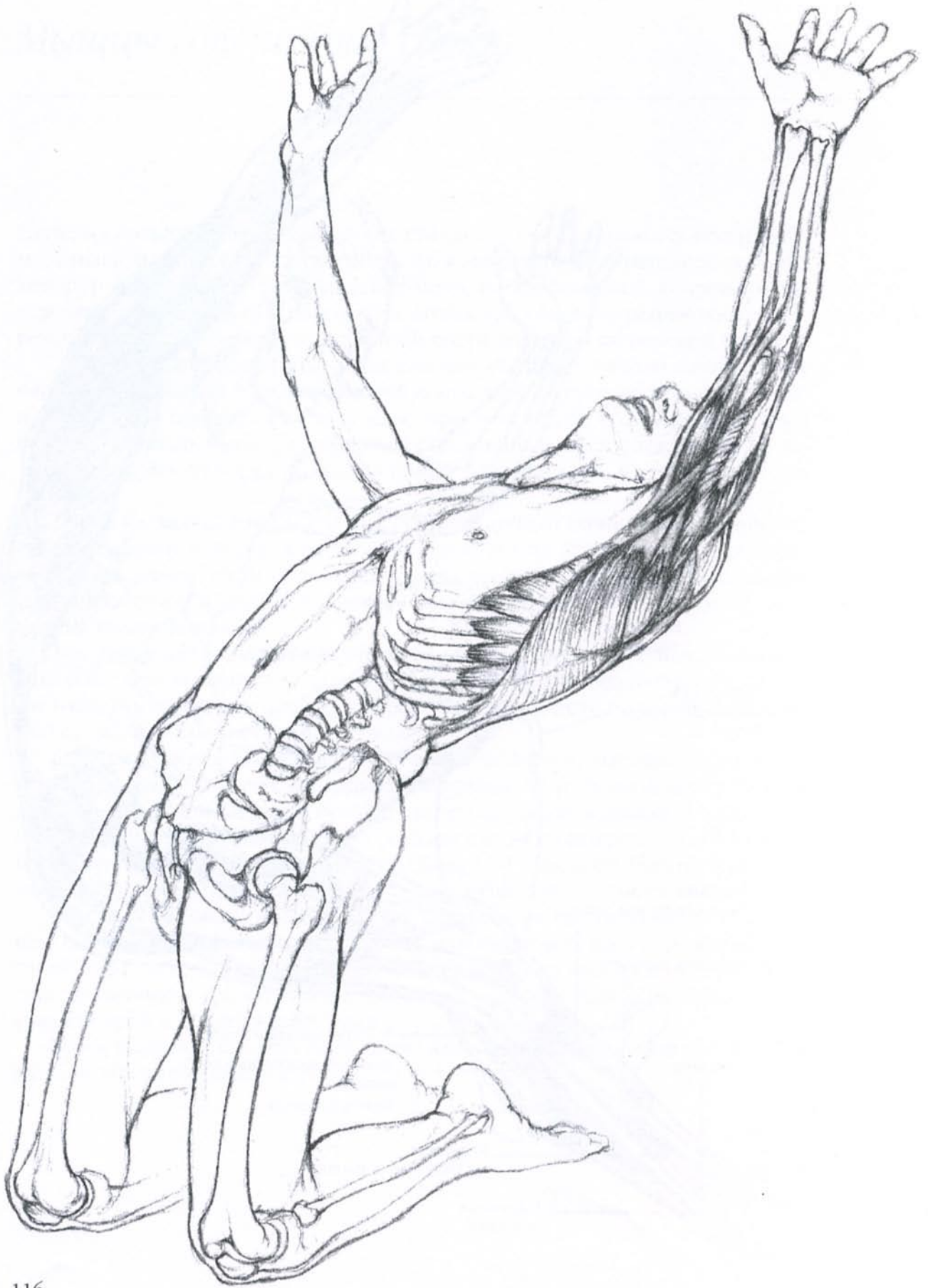
Эти три мышцы поднимают пальцы на ноге вверх. У большого пальца есть собственная мышца — длинный разгибатель большого пальца (*m. extensor hallucis longus*), сухожилие которого можно увидеть на своей собственной стопе. Это важная опорная точка.

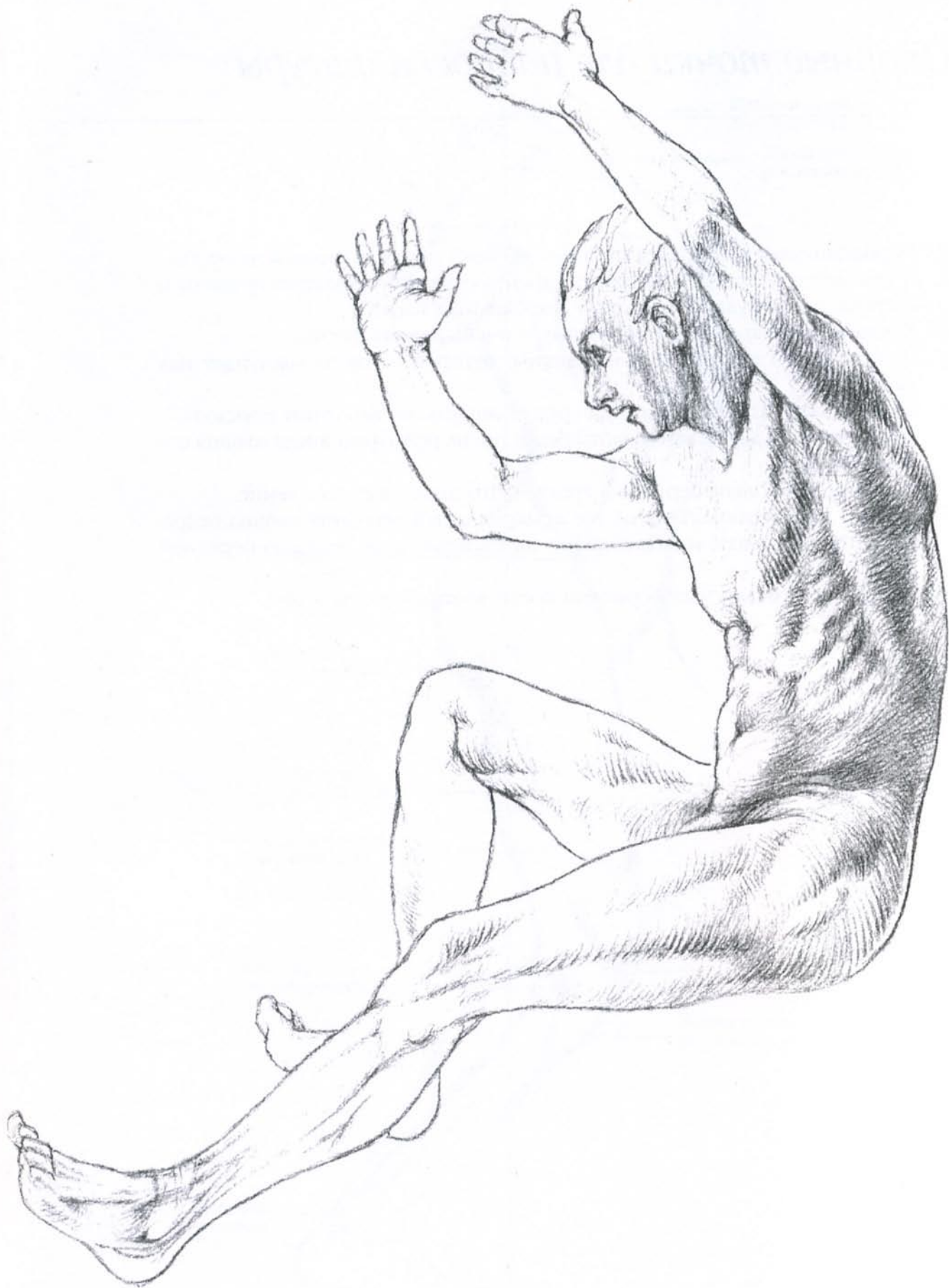
Длинная малоберцовая мышца (*m. peroneus longus*) начинается от головки малоберцовой кости, на верхней половине ее наружной поверхности. Длинное сухожилие мышцы огибает снизу наружную лодыжку и переходит на стопу. Оно перекрещивается под сводом стопы и прикрепляется к I плюсневой кости и I трехгранной кости. Вместе с передней большеберцовой мышцей таким образом они создают «перевязь» под сводом стопы.

Короткая малоберцовая мышца (*m. peroneus brevis*) начинается от нижней половины наружной поверхности малоберцовой кости. Ее сухожилие также проходит за наружной лодыжкой, а затем идет вперед и прикрепляется к основанию V плюсневой кости. Мышца сгибает стопу, поднимает ее наружный край и поддерживает край ее свода.

Косое направление этих двух мышц и сильные сухожильные части за наружной лодыжкой очень важны.

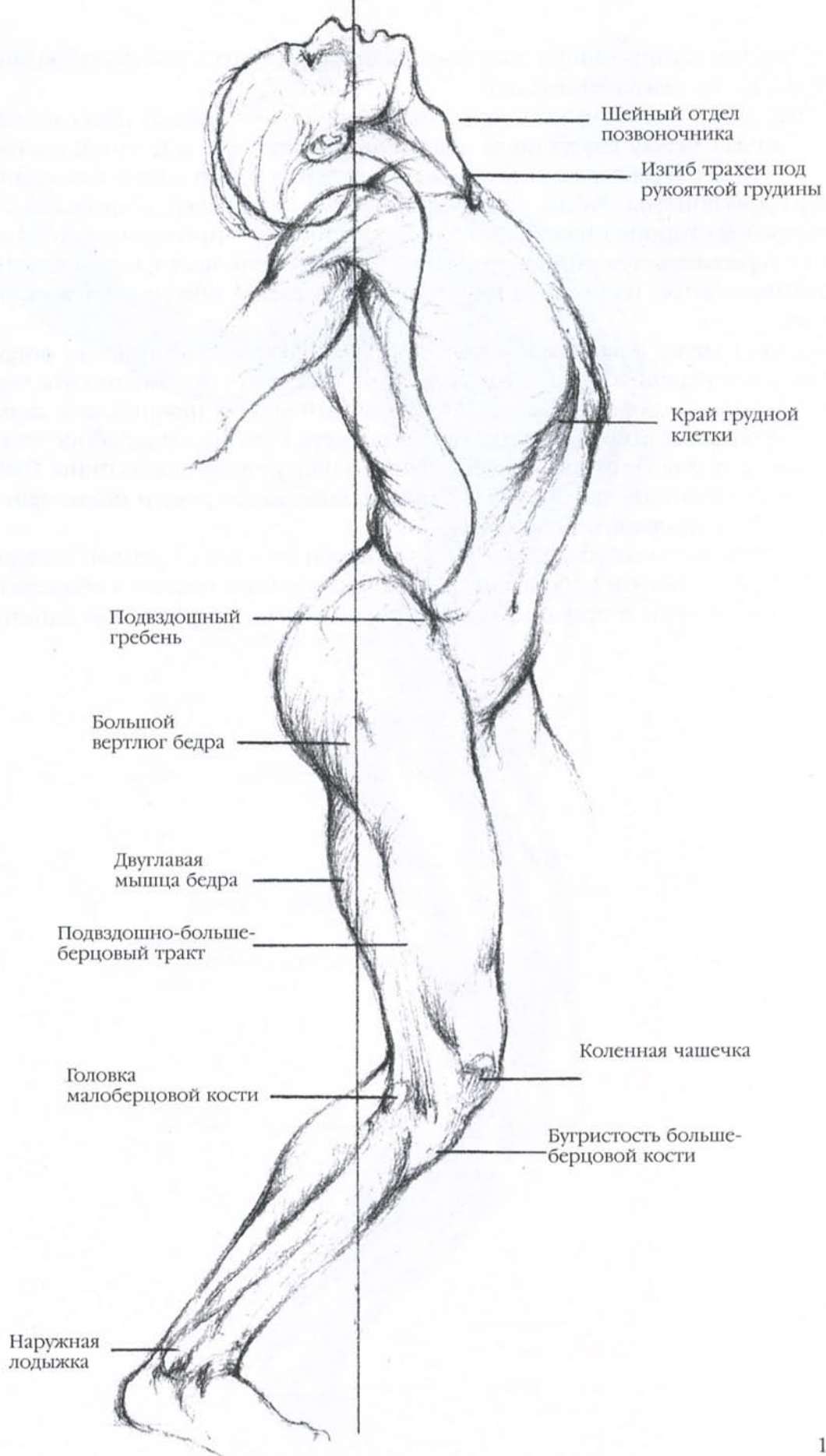






Опорные точки для наброска фигуры

1. Перпендикуляр опускается от точки встречи мочки и нижней челюсти.
2. В том месте, где трахея заходит за яремную впадину рукоятки грудины и встречается с грудной клеткой, у нее сильный изгиб.
3. Хрящевидный край грудной клетки — очень важная форма.
4. Подвздошный гребень и тело мышцы, которое немного выступает над ним.
5. Большой вертлюг бедра иногда трудно увидеть, но его стоит поискать.
6. Мясистое тело двуглавой мышцы бедра очень рельефно, когда мышца сокращается.
7. Подвздошно-большеберцовый тракт — это линейное углубление.
8. Головка малоберцовой кости, где прикрепляется двуглавая мышца бедра.
9. Коленная чашечка с изменяющейся плоскостью от ее верха до передней поверхности.
10. Наружная лодыжка малоберцовой кости, которая всегда видна.

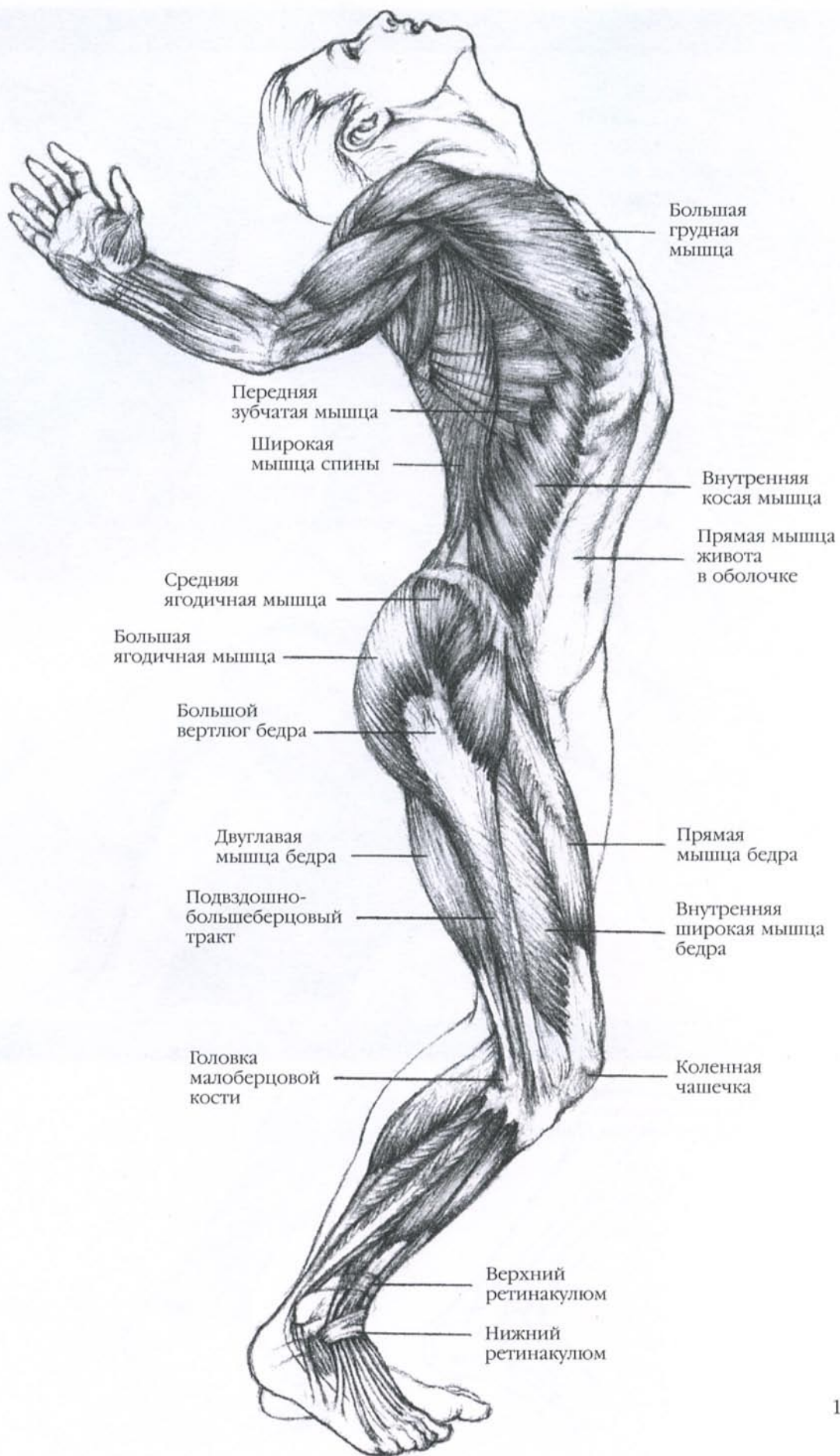



Широкая мышца спины показана прозрачной с передней зубчатой мышцей, частично лежащей под ней.

Передняя зубчатая мышца (*m. serratus anterior*) — большая плоская мышца, лежащая между внутренней поверхностью лопатки и грудной клеткой. Она начинается мясистыми зубцами от 9 верхних ребер и идет к позвоночному краю лопатки. Зубцы, идущие от нижних пяти ребер, соединяются на внутренней стороне нижнего угла лопатки. Именно они больше всего должны интересовать художника, поскольку видны очень часто. Они рельефно вырисовываются, напоминая пальцы, идущие слегка под иным углом, чем ребра.

Когда мышца сокращается, она оттягивает подвижную лопатку вперед. Из-за концентрации мышечных волокон у нижнего угла именно эта часть лопатки сильно поворачивается. Позвоночный край и нижний угол лопатки — те опорные точки, которые следует искать. Они образуют абрис лопатки, находясь под трапециевидной мышцей и широкой мышцей спины. Передняя зубчатая мышца тянет лопатку вперед, вытягивает руку и поднимает ее выше горизонтального положения.

Внутренняя косая мышца на рисунке переплетается с зубцами передней зубчатой мышцы. Эти небольшие формы часто можно увидеть в области переплетения мышц, а тень от них идет вниз и внутрь (в срединной линии).





*Рафаэль Санти, шестнадцатый век
«Обнаженная женщина»
Любезно предоставлена Британским музеем*

